1909

Untersuchungen über das haemorrhagische Glaukom.

Habilitationsschrift

zur Erlangung der venia legendi

für das Fach der Augenheilkunde,

der medizinischen Fakultät

der Friedrich-Alexanders-Universität zu Erlangen

vorgelegt von

Dr. R. Kümmell

I. Assistent an der Königl. Universitäts-Augenklinik zu Erlangen

---

Mit einer Tafel und 2 Figuren im Text

Sonderabdruck aus „v. Graefe's Archiv für Ophthalmologie"

LXXII. Band, 1. Heft.

Leipzig

Wilhelm Engelmann

1909.

Untersuchungen über das haemorrhagische Glaukom.

Habilitationsschrift

zur Erlangung der venia legendi

für das Fach der Augenheilkunde,

der medizinischen Fakultät

der Friedrich-Alexanders-Universität zu Erlangen

vorgelegt von

Dr. R. Kümmell,

I. Assistent an der Königl. Universitäts-Augenklinik zu Erlangen.

Mit einer Tafel und 2 Figuren im Text.

Leipzig

Wilhelm Engelmann

1909.

Sonderabdruck aus „v. Graefe's Archiv für Ophthalmologie“
LXXII. Band, 1. Heft.

Aus der Kgl. Universitäts-Augenklinik zu Erlangen. (Dir.: Hofrat Prof. Dr. Oeller.)

Untersuchungen über das hämorrhagische Glaukom.

Von

Dr. R. Kümmell,

Assistent der Klinik.

Mit Taf. III, Fig. 1—3 und zwei Figuren im Text.

Das Studium der Literatur über die pathologische Anatomie des Glaukoms ist im allgemeinen wenig anregend zu neuen Forschungen auf diesem Gebiete, da die Ergebnisse trotz vieler Mühe noch nicht wesentlich über die Pathogenese dieser Erkrankung aufgeklärt haben. Zum Teil liegt es daran, dass in der Regel Augen im vorgeschrittenen Stadium der Krankheit zur Untersuchung kamen, so dass primäre und sekundäre Veränderungen nicht mit der nötigen Sicherheit zu unterscheiden sind. Zum andern Teil muss man nach dem Ergebnis der klinischen und pathologisch-anatomischen Beobachtungen annehmen, dass dies so vielgestaltige Krankheitsbild verschiedene auslösende Ursachen haben kann, so dass mit einer für eine bestimmte Gruppe passenden Hypothese vielfach die andern Formen des Glaukoms nicht erklärt werden. Es ist vielleicht zweckentsprechend, wie v. Garnier (124) es vorschlägt, gewisse zusammengehörende Gruppen getrennt zu bearbeiten und für sie die Pathogenese möglichst zu erforschen suchen. — Als eine solche dürfen wir wohl das hämorrhagische Glaukom ansehen, welches ausserdem noch den Vorteil bietet, dass die Untersuchungen meist in einem früheren Stadium der Erkrankung vorgenommen werden, da die enorme Schmerzhaftigkeit die Enucleation erforderlich macht.

Ich bin mir wohl bewusst, dass viele Autoren diese Erkrankung nicht als Primärglaukom betrachten wollen, da sich voraufgehend meist Blutungen im Innern des Auges beobachten lassen. Jedoch sind nach meiner Ansicht sowohl die Blutungen, als auch das nachfolgende Glaukom durch die gleiche Ursache, nämlich Gefässveränderungen bedingt, wie im Verlauf der Abhandlung weiter auseinander-

gesetzt werden soll. Dass die Netzhautblutungen als solche nicht Ursache des Glaukoms werden können, dafür sprechen die so häufigen Beobachtungen dieser Hämorrhagien ohne nachfolgendes Glaukom. Selbst bei älteren Leuten mit ophthalmoskopisch sichtbarer Arteriosklerose der Chorioidealgefässe braucht dieser Fall nicht einzutreten, wie wir jüngst bei einem Manne mit präretinaler Blutung in der Maculagegend beobachten konnten. —

Bezüglich der Gefässveränderungen bei Glaukom gibt es viele verschiedene und sich häufig widersprechende Angaben. — So führt Bartels (110) in seiner Zusammenstellung an, dass zwar Gefässerkrankungen häufig bei Glaukom gefunden werden, dass sie jedoch nichts spezifisches haben und nicht über den Rahmen von arteriosklerotischen Veränderungen hinausgehen. — Dem gegenüber muss darauf hingewiesen werden, dass eine spezifische glaukomatöse Gefässerkrankung nicht zu erwarten ist und dass Arteriosklerose doch schliesslich als ursächliches Moment für das Glaukom in Betracht kommt. Und bei dem hämorrhagischen Glaukom treten die durch die Gefässveränderungen gesetzten Erscheinungen klinisch so hervor, dass sie sogar den Namen für diese Gruppe gegeben haben.

Wie über die Auffassung des sogenannten hämorrhagischen Glaukoms als primär oder sekundär, so sind auch die Ansichten noch über den Begriff selbst geteilt. Während ein Teil der Autoren [v. Graefe (27), Schmidt-Rimpler (184), Panas (57—58) u. A.] nur solche Fälle mit diesem Namen belegen, bei denen zu vorausgehenden Netzhautblutungen Glaukom nach kürzerer oder längerer Zeit hinzutritt, so führen andere Autoren [Haab (133)] jedes Glaukom, welches mit spontanen Blutungen einhergeht, als hämorrhagisches an. —

Es ist in vielen Fällen für den klinischen Beobachter überhaupt unmöglich, diese Frage sicher zu entscheiden, nämlich dann, wenn sich ein bereits ausgebildetes Glaukom vorfindet, bei dem der Einblick in das Innere unmöglich ist. Es zeigt sich dann häufig bei der pathologisch-anatomischen Untersuchung oder bei einer gelegentlichen Aufhellung der brechenden Medien, dass Netzhautblutungen vorhanden sind, ohne dass sich mit Sicherheit angeben lässt, ob sie schon vor Ausbruch des Glaukoms bestanden oder erst nachher sich eingestellt haben. Es lässt sich also ein prinzipieller Unterschied nicht streng durchführen. Ferner ist in einem Auge mit erhöhtem Druck die Differenz zwischen Blutdruck und dem Druck des umgebenden Gewebes viel geringer, als bei einem normal gespannten Bulbus.

Denn haben wir bei gleichem Blutdruck ein normal gespanntes und ein Auge mit hohem Druck, der sich doch in letzterem Falle mehr dem vorhandenen Blutdruck nähert, so ist es einleuchtend, dass ceteris paribus viel weniger leicht ein Extravasat erfolgen muss in dem hochgespannten Auge, in welchem die Druckdifferenz geringer ist, als in dem normal gespannten Auge, bei dem ein grösserer Unterschied des Druckes besteht. Damit es nun bei dieser verhältnismässig geringeren Druckdifferenz in glaukomatösen Augen zum Blutaustritt kommen kann, müssen die Gefässwände in stärkerem Masse verändert sein und dadurch leichter zu Blutungen Veranlassung geben können. — Es hängt dann völlig vom Zustand der Gefässwandung ab, ob es vorher oder im Verlauf des Glaukoms zu Blutungen kommt oder nicht; es kann somit die zeitliche Begrenzung der Blutungen, ob vor, oder gleichzeitig mit oder nach dem glaukomatösen Anfall, kein Grund zur Abtrennung einer Gruppe sein, bei der die Hämorrhagie nur zu einer dieser Zeiten, nämlich vorher aufgetreten sind. Ebenso ist es doch gleichgültig, ob die Blutung aus dem Retinal- oder Ciliargefässsystem erfolgt, falls man nicht die Erkrankung des erst genannten als allein ursächlich für das nachfolgende Glaukom ansieht, was ich persönlich nicht tue. Ausserdem ist es sehr häufig, dass aus beiden Gefässsystemen Blutungen eintreten. Selbstverständlich schalte ich hier alle Fälle aus von Glaukom und Hämorrhagien nach einem Trauma irgend welcher Art, oder auch nach einer den Bulbus eröffnenden und so den Augendruck plötzlich herabsetzenden Operation, oder einem andern, ähnlich wirkenden Ereignis (Perforation). Denn wie uns das Beispiel zu brüsker Entleerung von Pleural- oder Peritonealergüssen zeigt, treten bei dieser plötzlichen Druckentlastung der Blutgefässe auch hier Blutungen ein. Ich habe deshalb bei Durchsicht der Krankengeschichten alle die Fälle fortgelassen, bei denen es nicht ersichtlich war, dass die intraokularen Blutungen vor einer eventuell stattgefundenen Operation bestanden haben. Es ist von dem oben erwähnten Standpunkt aus durchaus gerechtfertigt, auch andere als die Fälle mit vorhergegangenen Netzhautblutungen als zum hämorrhagischen Glaukom gehörig in den Kreis der nachfolgenden Betrachtungen zu ziehen, ohne dass nicht zusammengehörige Krankheitsbilder Verwirrungen stiften, wie de Bourgon (10) befürchtet, der nur die obengenannte spezielle Form gelten lassen will. Hierher zu rechnen sind auch die Fälle von Retinitis albuminurica mit nachfolgendem Glaukom, ebenso die hämorrhagischen Glaukome bei Diabetes.

Die mir zur Verfügung stehenden Beobachtungen entstammen der hiesigen Augenklinik mit Ausnahme von Fall IV, der mir von Herrn Prof. Königshöfer in Stuttgart in liebenswürdiger Weise zur Verfügung gestellt wurde. Die Krankengeschichte und den Befund einer späteren Nachuntersuchung der Patientin hatte Herr Dr. Scheuermann-Stuttgart die Güte, mir zu übermitteln. Beiden Herren sei auch an dieser Stelle bestens gedankt. Es handelt sich um 9 klinische Fälle, von denen 5 infolge Enucleation zur pathologisch-anatomischen Untersuchung kamen. (Eine Untersuchung steht noch aus.) Die Bulbi kamen sofort nach der Enucleation in körperwarme Zenkersche Lösung (Modifikation des hiesigen anatomischen Instituts)[1]), die wir ebenso wie Wolfrum (203) für das Sehorgan nur bestens empfehlen können, da sie rasch eindringt und schonend fixiert. Dann wurden sie in üblicher Weise in Celloidin eingebettet und Serienschnitte angelegt, bei den einzelnen Augen in etwas verschiedener Weise (näheres bei Beschreibung der einzelnen Befunde). Die Färbung erfolgte mit Hämatoxylin-Eosin oder van Gieson, sowie in ausgedehnter Weise mit der Unna-Tänzerschen und Weigertschen Färbung für elastische Fasern. Die Färbung auf elastische Elemente wurde zuweilen kombiniert mit der sog. 4 fach-Färbung (Lithion-Karmin-Orcëin-Unna-Tänzer-Pikroindigokarmin) oder die Weigertsche Färbung ausser mit Lithion-Karmin noch mit van Gieson.

Eine zur Orientierung völlig ausreichende Kernfärbung bei Weigertschen Elastica-Präparaten wurde dadurch erzielt, dass bei der Bereitung der Lösung in üblicher Weise eine geringe Menge Säurefuchsin (ungefähr $^1/_4$ bis $^1/_2$ g zu der auf 200 g berechneten Gesamtmenge der Lösung) zugesetzt wurde, die auf die Färbung der elastischen Elemente keinen Einfluss übte und das Chromatin des Zellkerns gut zur Darstellung bringt. Es wird dadurch eine nicht unbeträchtliche Abkürzung des Färbeverfahrens erzielt, da die Präparate nunmehr nur in die eine kombinierte Lösung kommen, ebensolange als es für elastische Fasern üblich ist.

Fall I. H. K., 58jähriger, Lokomotivführer, Aufn. 7. V. 08. Vor vier Monaten wurde das linke Auge trüb, nach Aussage des Arztes hatte er Blutungen im Auge. Gleichzeitig hatte er im Urin Eiweiss.

Nach ungefähr 3 Monaten bekam er starke Schmerzen im Auge, Kopfschmerzen usw. und kommt deshalb zur Klinik.

Status praes.: kräftiger, untersetzter Mann, in gutem Ernährungszustand. Die Allgemeinuntersuchung ergibt hochgradiges Lungenemphysem, dessentwegen die Herzgrenzen perkutorisch nicht genau nachzuweisen waren. Die Herztöne waren jedoch rein. Es bestand starke Gefässschlängelung und Sklerose der peripheren Arterien. Im Urin befand sich etwas Eiweiss. —

Das rechte Auge bietet keine Veränderungen.

Die Untersuchung des linken Auges ergab eine hochgradige pericorneale Injektion und Füllung der vorderen Ciliarvenen.

---

[1]) Sublimat 3,5, Kal. bichromic. 1,5, Natr. sulfuric. 1,0, Aqua dest. ad. 100,0. Vor Gebrauch zusetzen zu je 100 ccm dieser Lösung: Acid. acet. glac. 3,0, Formol. 0,5—1,0.

Die Hornhaut ist im ganzen hauchig getrübt, das Epithel gestippt. Vorderkammer flach.

Pupille mittelweit, reaktionslos. Iris nur undeutlich zu erkennen wegen der Trübung der brechenden Medien; sie ist grünlich verfärbt; zahlreiche erweiterte Blutgefässe sind in ihr sichtbar, besonders in der inneren Hälfte. Vom Innern ist nichts zu erkennen.

Der Druck ist erhöht (+ 1).

Es besteht totale Amaurose.

Diagnose: Glaucoma inflammat. acut. (haemorrh.).

Unter Eseringebrauch trat keine Besserung auf; der Druck war wechselnd zwischen + 1 und + 3.

Am 14. V. trat eine Blutung in die vordere Kammer auf. Da die Schmerzen äusserst quälend waren, wurde am 10. V. die Enucleation gemacht in Chloroformnarkose; dabei erfolgte eine starke Blutung in das Orbitalgewebe.

Die weitere Heilung verlief ohne Besonderheiten. Jetzt nach einem Jahr ist das andere Auge noch gesund, sowie das Allgemeinbefinden befriedigend.

Der Bulbus wurde nach der oben angegebenen Weise eingebettet. Die Serienschnitte wurden sämtlich in der Horizontalebene angelegt, auch die, welche die Venae vorticosae betrafen. Leider war versehentlich kein Stück des Sehnerven zu Querschnitten abgetrennt, so dass er nur längs, jedoch in lückenlosen Serien, geschnitten wurde.

Makroskopisch waren von aussen keine Veränderungen sichtbar. Auffallend war jedoch die Annäherung an die Kugelgestalt infolge Verstreichung des Corneoskleralfalzes. Der sagittale Durchmesser beträgt 23 mm, der horizontale ebenfalls 23 mm; der senkrechte wurde nicht gemessen. (Alle Maasse sind am gehärteten Präparat gewonnen.)

Mikroskopische Untersuchung.

Conjunctiva: nur wenig erhalten; die meist kleineren Gefässe, Arterien, sowohl die Venen, sind gut gefüllt; an der an und für sich dünnen Wandung ist nichts Krankhaftes zu sehen.

Cornea: In den obersten Schichten unter der ersten oder zweiten Lage der flachen äusseren Epithelien finden sich besonders nach dem Zentrum zu flache Hohlräume, die häufig konfluieren; sie sind parallel zu den Zelllagen angeordnet und erreichen nie eine bedeutende Grösse, höchstens die von mehreren Zellen zusammen. Die dünne Zellschicht darüber ist stellenweise zerstört, so dass die Hohlräume frei mit der Oberfläche kommunizieren und so eine muldenförmige Vertiefung entsteht. Die tieferen Zellen sind weder in ihrem gegenseitigen Zusammenhang noch in ihrer Struktur gestört, insbesondere weisen sie keine Quellungszustände auf.

Bowmans Membran ist ohne Veränderungen. Stroma ohne Vermehrung der Zellen, einzelne parallel den Fasern angeordnete Spalten (Kunstprodukt) sind vorhanden.

Membrana Descemetii unverändert. Endothellage überall vorhanden; Zellen, die an einzelnen Schnitten schräg getroffen sind, so dass man sie

gut von der Fläche sehen kann, sind nicht verändert. Auf der Hinterfläche einzelne Blutkörperchen und kleine rundliche Zellen (Lymphocyten?).

Vorderkammer: 2,5 mm tief; mit eiweissreichem koaguliertem Inhalt ohne Formelemente.

Die Sklera bietet in ihrer Struktur keine Abweichung vom normalen Verhalten. Am Äquator ungefähr 0,52 mm dick, nimmt sie nach dem Sehnerveneintritt an Stärke zu; dort beträgt ihre Dicke 1,05 mm. Hier sind die elastischen Elemente reichlich vorhanden, meist in cirkulärer Anordnung; es sind durchschnittlich feine Fasern, die den zugehörigen Bindegewebsfasern entsprechend verlaufen. Auffallenderweise nimmt die Menge der elastischen Elemente nach dem Äquator deutlich ab, zunächst verschwinden die meridional angeordneten Fasern. Über den Äquator hinaus nach vorn zu sind nur spärliche Fasern zu finden, so dass in dem am Corpus ciliare liegenden Sklerateile mit Ausnahme des gleich erwähnten elastischen Netzes nichts mehr davon zu sehen ist.

Von dem mit zahlreichen elastischen Fasern durchsetzten Ligamentum pectinatum geht ein Maschenwerk dicker elastischer Fasern mit groben Zwischenräumen ab, in denen die Bindegewebsbalken der Sklera liegen. Es schliesst sich dem Corpus ciliare direkt an und endigt ungefähr gleichzeitig mit dem Beginn der Aderhaut. An Dicke nimmt es ungefähr ein Drittel der Sklera ein, in die es allmählich ohne scharfe Grenze übergeht.

Die Arterien des vorderen Teils der Sklera und der Episklera haben meist dicke zellreiche Wandung, die zum Lumen in auffälligem Gegensatz steht. Die Adventitia ist vielfach fibrös entartet. — Die Venen sind strotzend gefüllt; ihre Wandung ist sehr dünn; einzelne grössere haben ebenfalls eine dickere Adventitia. Die periadventitielle Zellwucherung ist nur gering. Die Arterien der Anhangsgebilde (Muskeln) zeigen ähnliche Veränderungen wie die unten zu besprechenden hinteren kürzeren Ciliararterien.

Iris: Vom oberflächlichen Relief ist nichts zu erkennen, es besteht eine fast ebene, gerade Begrenzungsfläche. Im ganzen ist sie atrophisch, von zahlreichen zarten Bindegewebszügen durchsetzt, so dass die feine netzförmige Struktur völlig verloren gegangen ist. Zwischen den Bindegewebsstreifen liegt straffes zellreiches Gewebe, zum Teil mit pigmentierten Zellen versehen; alle Schichten sind parallel den Begrenzungsflächen angeordnet. Es besteht ein deutliches Ectropium uveae, das Pigment ist auf die vordere Fläche herübergezogen. Das hintere Pigmentblatt ist ebenfalls fast gerade gestreckt. Der Musculus sphincter iridis ist gut erhalten: jedoch durch das Ektropion etwas nach vorn umgebogen. An der vorderen Linsenkapsel vorbei zu der hinteren Kammer ist völlig freier Durchgang.

Die Blutgefässe sind nicht an Zahl vermehrt. Der Circul. irid. maj. ist stark gefüllt. Die Wand ist nur mässig verdickt und besteht hauptsächlich aus sklerotischem Gewebe mit mässig vielen, aufgesplitterten elastischen Fasern. Von der Media ist nichts zu erkennen. An einzelnen Präparaten sieht man eine längs getroffene Arterie zur Iris ziehen, die sich auf eine grosse Strecke verfolgen lässt; sie ist gut gefüllt, an der Wand sind nur unwesentliche Veränderungen. Der Circulus art. irid. minor ist wenig ausgeprägt; an einzelnen kleinen Gefässen besteht eine, das Lumen verengende Endothelwucherung geringen Grades. Zuweilen finden sich rund-

liche, fibröse Flecke, die wie obliterierte Gefässe aussehen und sich bei Elasticafärbung als solche erweisen. — Letztere Tinktion enthüllt an den Gefässen nur dünne Lagen elastischer Elemente, die jedoch vielfach zerspalten sind. An den kleinen Arterien ist oft nur eine einfache zarte Lamelle vorhanden, die sich kaum von der Umgebung abhebt. Das Lumen der Gefässe ist vielfach, besonders auf der eigentlichen Iris, verengt; die kleineren Gefässe sind verhältnismässig am stärksten befallen.

Die Iriswurzel bis zum sog. Wulst ist mit der Hornhauthinterfläche durch ein zellreiches Granulationsgewebe verwachsen. Dieses verbindende Gewebe ist locker, netzförmig angeordnet und erinnert noch am ehesten an die Struktur des Irisstromas. Der neugebildete Kammerwinkel ist abgerundet, die Endothelien der Hornhaut überkleiden ihn. Die Verwachsung des Kammerwinkels ist nicht überall gleichgross; an einer Reihe von Schnitten wird die Bucht tiefer, so dass das Ligamentum pectinatum nur durch eine ganz dünne Lage von Granulationsgewebe von der Vorderkammer getrennt ist. Eine Strecke (ungefähr 0,6 mm) weiter ist jedoch wieder eine stärkere Verwachsung vorhanden. Hierdurch bietet der Kammerwinkel auf beiden Seiten ein verschiedenes Verhalten dar.

Das Ligamentum pectinatum ist gut erhalten; an dem der Verwachsung angrenzenden Teil wuchert das Granulationsgewebe teilweise in die Spalten hinein, während in den äusseren Partien gut erhaltene Endothelien die Balken bekleiden. Das elastische Gerüst ist gut ausgebildet.

Der Circul. venos. (Schlemm) ist offen; mit meist gut erhaltenem, stellenweise fast kubischem Endothel ausgekleidet. Die elastischen Elemente zeigen keine Wucherungen. Es ist selten nur ein Lumen, meist sind zwei oder mehrere vorhanden. Die Umgebung ist von zellreichem, granulationsähnlichem Gewebe ausgefüllt (keine Rundzellen).

Das Corpus ciliare ist von gehöriger Gestalt und Grösse. Die Muskeln sind gut erhalten, ohne Bindegewebsvermehrung zwischen den Muskelfasern. Die Ciliarfortsätze sehen etwas nach vorn. Das Bindegewebe in ihnen ist netzförmig und locker. Das Epithel ist gut erhalten; es finden sich keine Vakuolen oder sonstige Degenerationszeichen.

Die grösseren Gefässe sind im grossen und ganzen nur wenig verändert. Die Adventitia ist kaum verdickt, die Media mässig entwickelt, die Intima bietet etwas hyperplastische Verdickung, die sich in bescheidenen Grenzen hält. Sämtliche Gefässe sind strotzend gefüllt; besonders stark die in den Fortsätzen befindlichen mit äusserst dünner Wand, meist nur Endothelschicht, versehenen, so dass man den Eindruck gedehnter Kapillaren hat. Das Endothel ist unverändert.

Die Linse ist etwas nach vorn getrieben; der circumlentale Raum erscheint etwas eng.

Die Aderhaut ist im allgemeinen auf ungefähr das Doppelte verdickt. Die Masse betragen vorn (Ora serrata) 0,15; ebensoviel an der Papille, während an der Äquatorgegend eine Verdickung auf 0,32 mm eintritt. Im vorderen Teil sind wenig Gefässe. Das Grundgewebe ist lockerer; die Pigmentierung weniger stark, nach hinten nehmen die Gefässe an Zahl und Ausdehnung immer mehr zu, so dass das Zwischengewebe weniger in Erscheinung tritt. Die Grundsubstanz besteht meist aus derbfibrösem Gewebe mit

nur wenig Zellen. Die Pigmentzellen sind in wechselnder Stärke verteilt. In der hinteren Abteilung vereinzelte Herde aus kleineren Rundzellen mit sehr chromatinreichem Kern, der leicht oval ist; in der Gegend des Äquators etwas zellarmes Ödem, wodurch die Schichten auseinander getrieben sind.

Gefässe: Choriocapillaris überall strotzend gefüllt, so dass die Gefässe stellenweise das Kaliber feinerer Netzhautvenen haben. Die im vorderen Teil vorwiegenden Venen sind wie in der ganzen Chorioidea stark dilatiert und bis zum Platzen gefüllt; nur einzelne sind leer. Das Endothel ist nicht verändert. Die Wand ist dick und fibrös. Nach hinten zu sind die Venen noch stärker dilatiert, nehmen hier zuweilen $^3/_4$ der Dicke der ganzen Aderhaut ein, ebenso nimmt der fibröse Mantel an Dicke zu. Die Arterien stellen sich jetzt zahlreicher ein. Ihre Wandung ist meist in allen Teilen enorm verdickt, so dass zum engen Lumen kein entsprechendes Verhältnis besteht: zuweilen verhält sich Wanddicke zum Lumen wie 3 : 1. — Zu innerst der Arterienwandung dichte Zellwucherung, die das Lumen sehr einengt. Die Elastica interna ist oft deutlich vom Lumen durch Wucherungen abgedrängt. Die Media ist im allgemeinen nicht besonders verdickt und enthält wenig muskuläre Elemente, dagegen ist die Adventitia in ein derbes fibröses Bindegewebe, oft dicker als die beiden inneren Häute zusammen, umgewandelt; sogar an relativ kleinen Arterien und Venen findet sich dieser mehr oder weniger dicke fibröse Mantel. Im allgemeinen sind die Venenwandungen nur wenig verdickt, stets sind die Lichtungen sehr stark gefüllt, das Lumen ist nicht eingeengt.

Netzhaut: Das Epithel an der Ora serrata sendet lange Fortsätze aus, die miteinander Bögen bilden, so dass sich zwischen den einzelnen Fasern Hohlräume befinden. Die Zellkerne ziehen sich weit hinauf in die Wucherungen; einzelne finden sich an der Peripherie, da wo die bogenförmigen Fortsätze zusammenstossen. Direkt hinter der Ora serrata ist auf jeder Seite, jedoch auf der einen flacher, eine bis zum Äquator reichende Ablösung der Netzhaut vom Pigmentblatt. Ausgefüllt wird der Raum durch koaguliertes zellarmes Exsudat. An der Pigmentschicht sitzen dicht nebeneinander durchsichtige kleine Blasen, von der Grösse der Pigmentzellen; in einzelnen noch feiner Pigmentstaub (wohl degenerierte, ödematöse ? Abkömmlinge dieser Zellen, mit denen sie in einigem Zusammenhang stehen). Die Ablösung ist 0,27 mm tief nasal, temporal dagegen 1,6 mm. Eine weitere flache Ablösung von 0,96 mm Tiefe gleichen Charakters ist in der Nähe der Papille makularwärts; hier auch durchsichtige Blasen an der Pigmentschicht sitzend, die teilweise an der abgelösten Netzhaut haftet. An der höchsten Erhebung dieser Ablösung zwischen den Resten des Pigmentblattes sind Blutungen, frische und eine mehr homogene braune Masse, die wohl Reste einer älteren Blutung darstellt. Hier wuchern vom Rande her einzelne Fortsätze von Bindegewebszellen hinein. An einer Stelle sind mehrere Lumina, die mit Endothel ausgekleidet sind (neue Blutgefässe).

Die ganze Retina ist verdickt meist durch Aufquellung; die Maasse betragen an der Ora serrata 0,16, am Äquator 0,14 und an der Papille 0,52 bis 0,62. Gleich an der Ora serrata beginnt eine starke Verdickung. Das ganze Bild beherrschen die Müllerschen Stützfasern, die überall in der ganzen Dicke zu verfolgen sind; sie bilden Bögen und Netzwerke, zwischen

denen die andern Gebilde liegen. Zuweilen sind mehrere Fasern durch Blutungen auseinander gedrängt, so dass erstere dadurch gut abgegrenzt ist. In der inneren retikulären Schicht sieht man häufig spindelige oder mit mehreren Ausläufern versehene Zellen, die mit diesen Müllerschen Fasern zusammenhängen (die Fasern gehen aus diesen Zellen hervor).

Die einzelnen Schichten sind wenig scharf abgegrenzt, indem z. B. die Körnerzellen auch in der retikulären Schicht liegen, vor allem ist die innere Nervenfaserschicht gequollen. Zahlreiche Blutungen in allen Teilen der Netzhaut mit Ausnahme der Schicht der Stäbchen und Zapfen, hauptsächlich aber in der Peripherie. Die Struktur ist dadurch oft fast völlig verwischt. — Jenseits der erhaltenen Membr. limitans externa fehlen die Stäbchen und Zapfen fast völlig, es besteht nur ein kurzer Filz von zarten Fortsätzen, die mit einem von dem Pigmentblatt ausgehenden zusammenhängen und meist auch feinste Pigmentkörner zeigen. Diese beiden Fortsätze bilden ein zartes Netzwerk, das ungefähr halb so dick ist, wie die normale Stäbchen- und Zapfenschicht.

Nur an einzelnen Stellen ist eine Andeutung von Zapfen und Stäbchen vorhanden, jedoch ist auch hier die Struktur verwischt. Es finden sich fast in jedem dieser erhaltenen Zapfen und Stäbchen ein Zellkern (also ausserhalb der Limitans externa), so dass die Gesamtheit mit ihren feinen Fortsätzen ähnlich wie flimmerndes Cylinderepithel aussieht. Dieser Zellkern, der in seiner Form und dem Verhalten der Chromatinteile einem äusseren Korn völlig gleicht, liegt meist in einer Partie verdichteten Protoplasmas, während die äusseren Teile weniger dicht sind. Wieder an andern haben wir nur bläschenförmige Gebilde ohne Kern, die meist an der Ablösungsstelle den erwähnten Bläschen der Pigmentschicht gegenüber liegen. An einzelnen ist eine Andeutung von Kern vorhanden.

Gefässe der Netzhaut: Venen mit relativ dickem Bindegewebsmantel, stark gefüllt, keine Wucherung nach innen.

Die Arterien mit geringer Zellwucherung, die das Lumen mässig verengt und mit dickem fibrösen Adventitiamantel.

Im allgemeinen sind die Veränderungen als gering anzusprechen, bis auf die kleinen Kapillaren, bei denen eine zum Lumen beträchtliche Wandverdickung hyaliner Natur vorhanden ist. Einzelne scheinen obliteriert zu sein. — In dem periadventitiellen Gewebe der grösseren Gefässe sind ausser einigen Zellen bindegewebigen Charakters Reste älterer Blutungen vorhanden. — Entsprechend den Gefässveränderungen sind die Blutungen am stärksten in der Gegend des Äquators und der Ora serrata, während in der Nähe der Papille nur relativ geringe sich vorfinden. —

Die Sehnervenpapille quillt über das Niveau der Netzhaut vor, da sie ödematös durchtränkt ist. Infolgedessen entsteht eine starke Einschnürung im Sklerakanal. Die Lamina cribrosa ist ziemlich stark konkav nach hinten durchgebogen, 0,8 mm hinter dem Niveau der Netzhaut liegend. Die Bindegewebsbalken dieser Partien sind zahlreich. Auch im hinteren Teil des Sehnerven besteht Vermehrung und Verdickung der bindegewebigen Septen. Die Gliakerne sind stark vermehrt, besonders an der Lamina cribrosa, vor der sie reihenweise, entsprechend der Septen, angeordnet sind. Hinter der Lamina cribrosa sind rundliche ovale Partien von Gerüstsubstanz mit vielen

Kernen eingescheidet; jene haben eine feine netzartige Struktur mit wenigen Kernen.

Die Zentralgefässe sind nur wenig verändert. Die in ganzer Länge des vorhandenen Stückes des Sehnerven verfolgbare Vene hat fast gar keine Wandveränderungen, sie ist äusserst stark mit Blut gefüllt. Ebenso ist die Arterie strotzend gefüllt und bietet nur eine äusserst geringe, das Lumen keinesfalls einengende Verdickung der Intima dar. Das zentrale Bindegewebsbündel ist verbreitert und beherbergt einige kleine Haufen von Rundzellen.

Die Scheiden des Sehnerven sind derb, sklerotisch; in der der Pia entsprechenden Partie gibt es kleine rundliche Körperchen vom Durchmesser der Ciliararterien. Diese Körperchen bestehen aus vielen, verschieden stark lichtbrechenden Schichten, die konzentrisch angeordnet sind und mit ein- oder mehrfacher Lage von Endothel überkleidet sind. Bei Serienschnitten kann man vielfach ihren Zusammenhang mit homogenisierten Bindegewebsbalken nachweisen.

Der Glaskörper hat sich von der Mitte nach der Peripherie zurückgezogen, wo er ein feinfaseriges Gewebe bildet. Der Zellgehalt ist unbedeutend.

Die Arter. ciliar. post. brev. weisen vor dem Eintritt ins Auge sämtlich eine Verdickung der Wand auf, die zum grossen Teil der Adventitia zukommt. Diese besteht meist aus sklerotischem Bindegewebe, während nur ein dünnes Netzwerk elastischer Fasern vorhanden ist. Die Media ist in wechselndem Grade verdickt, bedingt durch Einlagerung von zellreichem Bindegewebe; die muskulären Elemente sind eher vermindert, die elastischen Fasern wuchern in unregelmässigen, wenig zahlreichen Nestern von der Elastica interna hinein.

Die Intima bietet meist starke hyperplastische Verdickung. Die Elastica interna ist vielfach aufgesplittert und in verschiedene Stücke zerfallen; die einzelnen Fasern sind von ungleicher Dicke. Nach dem Lumen ist vor den elastischen Fasern im allgemeinen nur eine dünne Bindegewebslage, deren Zellreichtum wechselnd, jedoch meist gering ist. Das Lumen ist durchgängig, wenn auch vielfach eingeengt, so dass die Wandung oft doppelt so dick ist wie das Lumen Durchmesser hat; teilweise ist es nur schlitzförmig, an kleineren Ästen fast verschlossen.

In der Sklera kann man fast stets eine Reduktion der Wandung sehen. Die adventitielle Hülle geht fast völlig in der Episklera auf, die Media ist oft nur angedeutet, die Intimawucherung geht in bescheidene Grenzen zurück. Das Lumen ist infolgedessen weiter wie vor dem Eintritt in die Sklera. — Das Verhalten der Arterien in der Chorioidea ist oben geschildert.

Venen sind nur äusserst spärlich vorhanden, sie sind ohne Veränderungen.

Die langen hinteren Ciliararterien unterscheiden sich nur wenig in ihren Veränderungen von den kurzen, vielleicht ist der Prozess vor der Sklera etwas geringer, besonders der der Intima.

Schon vor dem Eintritt in die Lederhaut sind sie von pigmentierten Zellen begleitet. Vom Nerven, der mehr der Mittellinie zu liegt, ist die Arterie durch eine pigmentierte Bindegewebsplatte getrennt, während nach

aussen zu das Gefäss an die Sklera anstösst. Jedoch ist der Kanal weiter wie bei den kurzen, so dass zwischen Wandung und Sklera noch von Bindegewebszügen durchzogene Spalten sind. Im Verlauf des Kanals und beim Eintritt in die Chorioidea sind die Wandverdickungen nicht bedeutend, das Lumen ist stets durchgängig.

Im Ciliarkörper und beim Durchtritt durch die Sklera sind einzelne vordere Ciliararterien mit mässiger Aufsplitterung der elastischen Elemente in feinere Fasern vorhanden, wodurch das Lumen etwas eingeengt wird. Es besteht keine wesentliche Wucherung der Adventitia.

In einer Arterie sind halbmondförmige Vorsprünge von Bindegewebe in das Lumen hinein.

Venae verticosae: Die sinusartigen Erweiterungen in der Aderhaut haben einen dünnen Mantel von fibrösem Gewebe mit nicht vielen, feinsten, elastischen Fasern, die ohne Zusammenhang miteinander sind. Die Sinus sind stark gefüllt; einzelne spornartige Vorsprünge in das Lumen hinein erweisen sich mit Pigmentzellen versehen und im Verlauf der Serien als Scheidewände zwischen zwei Gefässschlingen. Im Skleralkanal wird die Vene weit von Pigmentzellen, besonders an der inneren Seite begleitet. Die Wandung ist dünn ohne Veränderungen, insbesondere sind keine feinen Vorsprünge oder Knospen des Endothels vorhanden. Bei dem etwas gewundenen Verlauf durch die Sklera ist die Vene stets prall mit Blut gefüllt; nirgends bestehen Wandveränderungen, auch nicht ausserhalb der Sklera, wo bezüglich der Füllung das gleiche gilt. Alle Venen zeigen dasselbe Verhalten.

Die Ciliarnerven sind bei gewöhnlicher und Markscheidenfärbung ohne Veränderungen. —

Wenngleich im vorliegenden Falle der Beginn des Leidens nicht beobachtet wurde, mit Ausnahme der Blutungen im Innern des Auges von anderer Seite, so können wir uns doch mit Rücksicht auf den späteren klinischen Verlauf und den anatomischen Befund mit grosser Wahrscheinlichkeit den Anfang der Krankheit bis zum Eintritt in die Klinik rekonstruieren. Danach bestand zuerst die Netzhautblutung, die das Sehvermögen schmerzlos vernichtete. Längere Zeit, über drei Monate, war der Zustand unverändert, bis unter heftigen Schmerzen das Auge sich entzündete, worunter wir wohl den Beginn des glaukomatösen Leidens verstehen dürfen, so dass der Patient nach einiger Zeit die Klinik aufsuchte. Wenn schon man der Anamnese nach vermuten durfte, dass es sich um ein hämorrhagisches Glaukom handelte, so war doch anfangs objektiv der wahre Charakter dieser Erkrankung nicht zu eruieren, bis eine auftretende Blutung in die Vorderkammer die Diagnose sicherte. Es lag also hier bereits das in der Einleitung erwähnte Zusammentreffen vor, dass man von den Netzhautblutungen nichts sah, trotzdem sie dem anatomischen Bilde nach bestanden und nicht erst nach Bestehen des Glaukomanfalls

aufgetreten waren, da neben frischem Blut sich auch noch unzweifelhaft viel ältere Blutbestandteile in der Umgebung der Gefässe vorfanden. Es beweist dies die zu eng begrenzte Definition des hämorrhagischen Glaukoms von de Bourgon (10), der er in ähnlichen Fällen auch nicht ganz treu bleibt.

Der weitere klinische Verlauf bietet nichts aussergewöhnliches. Wegen der excessiven Schmerzen und der bereits bestehenden Amaurose wurde bald zur Enucleation geschritten, die ungefähr sieben Wochen nach dem Auftreten des Glaukoms ausgeführt wurde, so dass das anatomische Präparat in einem relativ frühen Stadium zur Untersuchung kam. Es ist auch das ein Vorteil bei der mikroskopischen Untersuchung hämorrhagischer Glaukome, dass meist die Fälle frühzeitig zur Autopsie kommen, während bei den entzündlichen fast stets nur Augen mit langbestehender Drucksteigerung zur Verfügung stehen. Es sind eigentlich nur drei Augen (zwei vom gleichen Individuum) untersucht von Elschnig (117) und Birnbacher (113a) nach 7 bzw. 19 Tagen, während die Untersuchung von Knies (43) und Fuchs (122b) doch zwei Augen betrafen, die schon längere Zeit zuvor erkrankt waren, wo sich jedoch noch ein brauchbares Sehvermögen erhalten hatte. Es steht also zu hoffen, dass wir hier einige Gesichtspunkte, die auch für akute entzündliche Glaukome Gültigkeit haben, gewinnen. So erwähnt auch Mauthner (164), dass das hämorrhagische Glaukom zur Beleuchtung der Drucktheorie von grösserer Bedeutung sei als man vielleicht glauben möchte.

Die mikroskopische Untersuchung der Hornhaut bietet nur wenig charakteristisches, Ödem der Hornhaut in Form feiner Bläschen zwischen den oberflächlichen Epithelschichten, während in der Tiefe die Zellen nicht auseinandergedrängt sind.

An der Sklera sind die Maasse ungefähr normal, am Äquator 0,52, hinten 1,05 mm; etwas auffallend ist der Unterschied zwischen den beiden Maassen immerhin. Vielleicht ist die Annäherung an die Kugelgestalt eine Erklärung dafür, indem sie den mittleren, an und für sich schwächeren Teil der Sklera stärker gedehnt hat. Bei nicht spezifischer Färbung liess sich in ihrer Struktur nichts erkennen, was abwiche von dem gewöhnlichen Verhalten, jedoch enthüllt die Färbung auf elastische Elemente eine Reihe von Veränderungen, auf die ich näher eingehen muss. Während nämlich im hinteren Bulbusabschnitt in der Umgebung des Sehnerven eine reichliche Menge feinster elastischer Fasern sind, die sich in der ganzen Dicke der Sklera finden, am reichlichsten in den äusseren und inneren Schichten,

nehmen sie nach vorn zu an Zahl erheblich ab, so dass man in der Äquatorgegend nur spärliche findet und noch weiter nach vorn in der eigentlichen Sklera fast gar keine mehr. Um so mehr hebt sich das beschriebene elastische Maschenwerk am Corpus ciliare ab.

Ich habe in der Literatur [Prokopenko (179), Sattler (183), Kiribuchi, Stutzer, Ischreyt (143, 144)] nirgends über die verschiedene Verteilung der elastischen Fasern in den einzelnen Skleralabschnitten eine derartige Angabe gefunden und auch der Vergleich mit einzelnen nicht glaukomatösen Augen zeigte mir nichts derartiges. Man darf wohl die vielfach bei Glaukom beobachtete Abnahme der Elastizität der Lederhaut mit Recht auf diese Erscheinung zurückführen.

Eine grosse Bedeutung wird bekanntlich für die Genese des Glaukoms seit Knies (43) auf die Verlötung des Kammerwinkels gelegt, eine Erscheinung, die ich, voraus sei dies bemerkt, für durchaus sekundär halte. Auch hier bestand sie bis zu dem von Fuchs (122a) sogenannten Randwulst der Iris. Allerdings ergab es sich, dass im Verfolg der Serie der Grad der Verlötung wechselte. Die Verwachsung war gebildet von einem netzförmigen zarten Granulationsgewebe, das von der Hornhauthinterfläche kontinuierlich mit Endothel überkleidet war. Die Verbindung mit dem Fontanaschen Raum war so gesperrt, wenn auch stellenweise nur durch eine sehr dünne Lage dieses verbindenden Gewebes, das auch in die Spalten des Ligamentum pectinatum hineinwuchert. Letzteres bezeichnen wir nach anatomischer Nomenklatur mit Panas und Rochon-Duvigneaud (58) wohl exakter mit Ligamentum ciliosklerale. Ein grosser Teil des Maschenwerkes ist jedoch leer und mit Endothel ausgekleidet. Der meist mehrere Lumen anzeigende Circul. venosus Schlemm. ist von einem granulationsähnlichen Gewebe umgeben, das ihn aber nicht einengt. Zu den Gefässen der Episklera bestehen reichlich Verbindungen.

Auch die Vordrängung der Ciliarfortsätze ist als Ursache für das Glaukom angesprochen [Weber (201a)]. Im vorliegenden Falle haben die mit prall gefüllten Blutgefässen versehenen Fortsätze sicherlich eine nach vorn gehende Richtung, ebenso wie die Linse nach vorn getrieben ist, so dass die Zonulafasern dadurch gedehnt erscheinen.

Die neben dem Glaukom am meisten klinisch ins Auge fallende Erscheinung ist ohne Zweifel die Blutung. Wenden wir uns dem am besten gekannten Netzhautgefässsystem zu, das sowohl im Leben dank

der eigenartigen Verhältnisse des Auges gut zu sehen ist und deshalb auch infolge des dadurch erweckten Interesses die eingehendste pathologisch-anatomische Durchforschung erfahren hat. Die genauesten Beobachtungen auf diesem Gebiet verdanken wir in neuerer Zeit Harms, der die bisher veröffentlichten Fälle sichtet und durch eingehende neue Befunde unsere Kenntnisse wesentlich vermehrt hat. — Die sogenannte hämorrhagische Netzhautentzündung war nach den von Michel (167) beobachteten Fällen auf einen Thrombus der Vena central. retinae zurückzuführen. Es mehrten sich jedoch später die Beobachtungen, bei denen diese Venenthrombose sich nicht fand, hingegen eine mehr diffuse Erkrankung der Arterien meist in Verbindung mit der der Venen. So haben wir bald den gemeinsamen Stamm erkrankt, in vielen Fällen jedoch eine Veränderung an den feineren Verzweigungen, sei es der Venen, sei es der Arterien: oft war es, wie in einem Fall Wagenmanns (95), nicht zu entscheiden, ob es sich um Venen- oder Arterienäste handelte. Unter diese letztere Gruppe, die Harms unter IIIb (Anhang) zusammenstellt, ist auch obiger Fall einzureihen. Es war weder in dem Arterien- noch in dem Venenstamm zu einer bedeutenden Wandveränderung gekommen, dagegen wiesen die Kapillaren relativ starke Veränderungen ihrer Wandungen auf, die zu einer Verengerung des Lumens führen mussten. Entsprechend dem Sitz der Erkrankung in den Kapillaren findet man denn auch die Blutungen angeordnet: nicht am stärksten in der Gegend der Papille, sondern mehr in der Peripherie, wenn schon auch überall natürlich, da überall sich auch Kapillaren finden, mehr nach der Mitte zu Extravasate vorhanden sind. Direkt hinter der Ora serrata, wo also nur Kapillaren vorhanden sein können, sind ausserordentlich starke, die ganze Netzhaut durchsehende Blutungen, während beim Stammverschluss doch gerade in der Umgebung der Papille sich grosse Blutlachen finden. — Als weitere Folge der Wandveränderungen der Kapillaren findet sich eine erhöhte Transsudation, die sich in einem starken Ödem der Netzhaut äussert, das die Papille, wie das ja bei frischen Glaukomen stets beobachtet wurde, sogar noch über das Niveau vorspringen lässt. Dagegen lässt sich hier sehr schön bereits das Zurückweichen der Lamina cribrosa sehen, die eine starke konkave Ausbuchtung zeigt, wie das auch Weinbaum (99), Zirm (206) und Elschnig (117) an ihren Fällen gesehen haben. Die völlig von Flüssigkeit durchtränkte Netzhaut wirkt offenbar wie ein Teil des flüssigen Bulbusinhalts und pflanzt so den im Innern herrschenden Druck durch den Sehnervenkopf in gleicher

Stärke fort, auf die im Vergleich zur Sklera als Locus minoris resistentiae zu betrachtende Lamina cribrosa. Es ist nicht zweifelhaft, dass nach allmählichem Zugrundegehen der Sehnervenfasern im Laufe der Zeit eine sogenannte typische Druckexcavation entstanden sein würde, wie sie bei alten (und auch vielen frischen) hämorrhagischen Glaukomen zur Beobachtung kommt.

Eine gegen das Netzhautgefässgebiet geradezu stiefmütterliche Behandlung hat dagegen das Ciliargefässsystem gefunden. Es bestehen da die widersprechendsten Angaben. Das, was Harms (30) für die Untersuchung der Zentralgefässe verlangt, nämlich Untersuchung auch ausserhalb des Bulbus, kann man mit Fug und Recht auch für die Ciliargefässe beanspruchen, zumal Hertel (134) darauf aufmerksam macht, dass distalwärts die Gefässveränderungen rasch abnehmen. — Dies Verhalten liess sich nicht nur an diesem Fall, sondern auch an den drei andern anatomisch untersuchten feststellen, indem nämlich die extrabulbär stark veränderten Gefässwände beim Eintritt in die Sklera nur ganz geringe krankhafte Erscheinungen aufwiesen, die in der Chorioidea allerdings wieder etwas zunahmen, jedoch lange nicht in dem Maasse, wie sie vor dem Bulbus bestanden hatten. Dadurch ist wohl vielfach die Erklärung für die normalen Befunde der Ciliararterien beim hämorrhagischen Glaukom gegeben. — Als Ausdruck der Wandveränderungen der Chorioidealgefässe ist das Ödem der Aderhaut vorhanden, das stellenweise, wie es auch Ziegler (205) am Hautödem beobachtet, die einzelnen Bindegewebslamellen völlig auseinandergedrängt hat. Die Verdickung dieser Membran beträgt an der Ora serrata und an der Papille 0,15 mm, während sie am Äquator das doppelte erreicht. Es erscheinen diese Zahlen eigentlich niedrig, wenn man die von Wolfrum (203) neuerdings angegebene Dicke der Aderhaut von 0,3 mm in Betracht zieht. Jedoch hat dieser Autor sie unter besonderen Vorsichtsmassregeln gewonnen, die hier nicht angewandt wurden; es ist also hier ein Vergleich mit den auf gewöhnliche Weise gehärteten Bulbis und den daran gewonnenen Maassen in Betracht zu ziehen und diese betragen erheblich weniger, nämlich nach den meisten von Wolfrum angeführten Autoren 50 bis 80 μ. Dann haben wir also eine Verdickung bis auf das vierfache. An den Vortexvenen, denen ebenfalls eine grosse Rolle [Birnbacher und Czermak (112)] für die Genese des Glaukoms eingeräumt wurde, ist hier nichts zu finden.

Fall II. E. F., 59 Jahre, Fabrikarbeiter, Aufnahme am 22. XI. 04. Patient war früher gesund und machte nur die Kinderkrankheiten durch.

Derselbe hatte nie über Augenschmerzen geklagt; seit 4—5 Wochen merkt er ohne besondere Ursache eine Abnahme des Sehvermögens.

Allgemeinbefund: Es findet sich Anämie, leichtes Geduntensein der Lider, deutliche Verbreiterung des Herzens nach links, geringe Verbreiterung nach rechts, leises systolisches Geräusch an der Spitze, verstärkter klingender Aortenton, gesteigerter Arteriendruck (140—150 nach Riva-Rocci). Besonders an Carotis und Subclavia ist die vermehrte Resistenz gut fühlbar; im Harn kein Albumen, am Blut nichts besonderes, am Nervensystem auch nicht. „Ich scheue mich, bei dem Fehlen von Eiweiss die Nephritis schlankweg zu diagnostizieren, wenn ich sie auch nicht ausschliessen kann. Jedenfalls bestehen Gefässveränderungen, Atherom“ (Prof. Gerhardt).

Augenbefund: Rechtes Auge äusserlich unverändert. Brechende Medien klar, Papille etwas gerötet, verwaschen, mit radiären helleren und dunkleren Streifen. Stärkere Schwellung der Papille besteht nicht. Venen in geringem Grade gestaut und verbreitert, Gefässveränderungen nicht zu sehen. Netzhaut in der Umgebung der Papille getrübt. Am ganzen Hintergrund zerstreut finden sich zahlreiche Blutungen, ohne dass sich Beziehungen zu einem bestimmten Gefässbereich erkennen lassen. Ausserdem sind spärliche, kleine, weisse, etwas glänzende Exsudatherde in der Retina zu sehen. Tension normal. Sehschärfe: Handbewegungen in 1 m. — Linkes Auge: Äusserlich unverändert. Brechende Medien klar. Papille blass; nach unten schliesst sich ein schmaler Conus an. Hintergrund sonst grösstenteils normal, in der Peripherie kann man feinste, im aufrechten Bilde nur schwer zu sehende, punktförmige und astartig verzweigte Pigmentierungen der Retina erkennen, welche temporal in der Peripherie zu einem grösseren Herd konfluieren. An einzelnen Stellen fehlt das Retinalpigment und man sieht hier sklerotische Aderhautgefässe durchscheinen. Sehschärfe $= {}^{6}/_{15} + 0{,}75\ D$.

Therapeutisch wurde Jod-Natrium gegeben. Nach 5 Monaten (22. März 05) kam Patient wieder mit der Angabe, dass er rechts jeglichen Lichtschein seit Wochen verloren habe. Ebenso habe er häufig anfallsweise enorme Schmerzen im rechten Auge und im Kopfe.

Stat. praes.: Rechtes Auge reizfrei, Hornhaut klar, Irisvorderfläche überall von zahlreichen, neugebildeten Gefässen überzogen. Pupille mittelweit, reaktionslos. Am unteren äusseren Rand Hervorstülpung des retinalen Pigmentblattes.

Papille blass, etwas excaviert, Gefässe, besonders Arterien, sehr dünn, auf der Papille fein geschlängelt. Am unteren inneren Papillenrand mehrere rundliche Blutungen, dergleichen zahlreiche, mehr flächenhafte in der Peripherie. Tension $= + 2$.

Linkes Auge. In der Iris Blutgefässe auffallend durchschimmernd (Sklerose?), Gewebe anscheinend stark atrophiert. Auffallend grosse, etwas blasse, ziemlich excavierte Papille. Schmaler Conus temporal. Tension normal. Da Eserin zwar mässige Verengung, jedoch keine andauernde Besserung verursachte, wurde am 24. März die Enucleation gemacht. Nach später eingezogener Erkundigung ist Patient nach ungefähr 2 Jahren gestorben an unbekannter Krankheit.

Der Bulbus war schon in Horizontal-Schnitte, die durch die oberste Hälfte des Sehnerven gingen, zerlegt; es war mir deshalb nicht möglich,

genau die Zentralgefässe zu verfolgen. Der noch vorhandene Teil des Sehnerven, allerdings ohne Zentralgefässe, wurde quer zur Achse des Nerven geschnitten in Serien, so dass von vielen der hinteren Ciliararterien lückenlose Schnitte vorliegen. Ebenso war die obere und untere Kalotte noch nicht geschnitten, so dass den Vortexvenen ebenfalls in Serienschnitten nachgeforscht werden konnte. Um auch hier Querschnitte zu erhalten, wurden die Kalotten in der Frontalebene zerlegt.

Einige fertige Präparate verdanke ich der Güte des Herrn Dr. Plitt-Nürnberg.

Die vorhandenen Horizontal-Schnitte hatten fast völlige Kreisform, indem der Sklerocornealfalz fast völlig verstrichen war. Der sagittale Durchmesser betrug 23 mm, der frontale 22,5 mm.

Mikroskopischer Befund.

Das Epithel der Conjunctiva ist nicht verändert. Im subconjunctivalen Raum fällt das reichliche Vorhandensein von stark gefüllten Gefässen, dünnen Arterien und hauptsächlich Venen auf; die Gefässwände selbst sind nicht verändert.

Das Hornhautepithel ist im grossen und ganzen regelmässig, jedoch ist an einer Stelle eine Abhebung von der Bowmanschen Membran von geringer Grösse, die bedingt ist durch einen bei der Härtung fein granulierten Erguss, in dem ganz vereinzelt kleine Rundzellen (Lymphocyten) sich finden. Einzelne Zellen der obersten Schicht, die stark abgeplattet sind, weisen an ihrer Grenze eine starke lichtbrechende, schmale Zone auf (Ödem?).

Die Bowmansche Membran ist überall wohl erhalten, ebenso die Substantia propria, in der nirgends Spaltbildung, Quellungszustände oder Zellenhäufung vorhanden sind.

Die Membran Descemet geht in normalem Verlauf in das Lig. pect. über. Ebenso zeigt das Endothel keine Veränderungen.

Im Gefüge der Sklera konnte eine Abweichung vom gewöhnlichen Verhalten nicht gefunden werden.

Elastische Fasern: Hinten feinstes Fasernetz, das nach vorn zu langsam abnimmt, so dass dort nur spärliche elastische Fasern zu finden sind. Jedoch ist das breite elastische Maschenwerk an der Innenfläche der Sklera, das, vom Lig. pect. ausgehend, sich bis hinter das Corp. cil. erstreckt, gut sichtbar; es besteht aus grobem, elastischem Netzwerk, sklerotische Bindegewebsbündel zwischen sich fassend; scharf begrenzt gegen das Corp. cil., verliert es sich nach aussen und hinten allmählich ohne scharfe Grenze in dem Skleralgeflecht, von dem sich zunächst noch einzelne Züge stärker gefärbt abheben, wie mit Elastica durchsetzt, die dann aber dem gewöhnlichen Gewebe Platz machen; mit der Färbung nach van Gieson ist ein Unterschied nicht nachzuweisen. Die Dicke der Sklera beträgt am Äquator ungefähr 0,4, hinten 0,6 mm.

Die Iris ist im ganzen verschmälert und atrophisch. Das zierliche netzförmige Stroma ist nirgends vorhanden, sondern es besteht meist ein sklerotisches Bindegewebe, aus derben Balken zusammengesetzt, jedoch sind dazwischen überall Züge von Bindegewebszellen (ovalkernige Zellen mit oft spindelartigem Fortsatz). Diese Züge befinden sich um die neugebildeten Gefässe herum, sowie stark ausgebildet an der vorderen Schicht.

Diese Gefässe sind überaus zahlreich und ein wenig erweitert; verhältnismässig ist die Wandung aber zu dick, sie besteht aus homogenem Gewebe, ohne deutliche Schichtung mit Endothel ausgekleidet. Die Blutfüllung ist meist nur gering. Auf der nasalen Seite ist an der vorderen Fläche, besonders pupillenwärts, eine dichte Bindegewebsneubildung mit zahlreichen erweiterten Gefässen; infolgedessen ist das hintere Pigmentblatt, das auf beiden Seiten keine Unregelmässigkeiten aufweist, auf die vordere Irisfläche herübergezogen. Der Sphincter iridis ist im allgemeinen gut erhalten. Ausser den bereits erwähnten, in grosser Zahl vorhandenen, wohl neugebildeten Gefässen des auf der Vorderfläche der Iris befindlichen Granulationsgewebes, sind die ursprünglichen Arterien der Regenbogenhaut mit einer hyalinen Wandung versehen, die zur Weite des Lumens in einem auffallenden Verhältnis bezüglich der Dicke stehen, da sie mehr als doppelt so dick ist. Das elastische Gewebe beteiligt sich an dieser Wandveränderung in nur geringer Weise, kaum dass die Elastica interna der grösseren Arterien etwas aufgesplittert ist.

Die Wurzel ist an das Lig. pect. gepresst, mit dem es durch ein zellreiches Bindegewebe vereinigt ist, das auch an vielen Stellen die Maschen dieses Ligaments erfüllt, so dass die Kommunikation mit der vorderen Kammer im allgemeinen zerstört ist, an einigen Stellen findet sich allerdings ein schmaler Spalt, an welchem das Lig. pect. frei angrenzt, so dass dort eine Verbindung denkbar wäre.

Der Circul. venos. Schlemm. besteht meist aus mehreren kleinen Gefässen, von denen zuweilen das innerste durch das auch das Lig. pect. durchsetzende Bindegewebe von aussen her eingeengt ist, während die andern Äste frei und mit Blut gefüllt sind. Es besteht häufig eine deutliche Verbindung mit Venen, die durch die Sklera nach aussen ziehen.

Das Corpus ciliare ist eher etwas verdünnt. Die Muskulatur ist mässig gut ausgebildet. Die Fortsätze sind nach vorn getrieben und wenig zahlreich. Sehr viele Gefässe, die stark erweitert und gut gefüllt sind, sind überall im Ciliarkörper vorhanden, besonders in den Fortsätzen. Unregelmässig ist das Pigmentepithel, so dass einzelne Zellen nur spärliche feine Pigmentteile aufweisen, andere streckenweise völlig ohne Pigment sind. Das innerste Epithelblatt ist nicht verändert.

Die Aderhaut ist etwas verdickt. Im vorderen Teil, wo die Gefässe spärlich, aber stark gefüllt sind, ist am Äquator eine derbe, fibröse Grundsubstanz vorhanden. Weiter nach hinten zu nehmen die stark gefüllten Venen an Volumen und Zahl bedeutend zu, so dass sie völlig das Bild beherrschen und oft $^3/_4$ der Dicke der Aderhaut einnehmen. Dagegen sind die Arterien nicht erweitert, jedoch sind sie stark gefüllt. Ihre Wand besteht aus dicker Adventitia, mässig starker Media und Intima, welch letztere etwas Wucherung aufweist, sowohl elastischer als auch bindegewebiger Natur, ohne das Lumen wesentlich einzuengen. In der Umgebung einer Arterie des hinteren Pols ist eine kleine Anhäufung von Leukocyten. — Im Stroma besteht nirgends eine ödematöse Auseinandertreibung der einzelnen Lamellen, sondern es besteht ein straffes Bindegewebe.

Die Linse ist ausgebrochen.

Der Glaskörper ist zu einer feinfaserigen Masse koaguliert, die sich

hauptsächlich vor der Netzhaut findet. Dort sind auch einzelne rote Blutkörperchen; im übrigen ist der Zellgehalt äusserst spärlich.

Stärkere Veränderungen zeigt die Netzhaut. An der Ora serrata ist das Epithel äusserst stark gewuchert; es werden zahlreiche Zellstränge gebildet, die grössere und kleinere Hohlräume umschliessen. Zwischendurch sind Züge feinfaserigen Bindegewebes eingeschaltet. Diese Veränderungen nehmen nur eine kurze Strecke ein. Weiterhin nimmt das Gefüge der Netzhaut eine scheinbar regelmässige Struktur an. Die Nervenfaserschicht erscheint aufgequollen. Vom Äquator an sind in ihr und der Ganglienzellenschicht Blutungen verstreut, die sich oft über eine grössere Strecke hinziehen. Die Stäbchen und Zapfen bilden in der Peripherie einen unregelmässigen, zerzausten Saum, da sie fast sämtlich nur kurze Fasern von wechselnder Länge haben. Mit grosser Regelmässigkeit finden sich ausserhalb der wohlerhaltenen Membr. limit. extern. Kerne in den Rudimenten der Stäbchen und Zapfen; ungefähr vom Äquator an wird auch diese Schicht regelmässig. Die perzipierenden Elemente stehen wie Palisaden nebeneinander; nur vereinzelt sind die erwähnten Körner ausserhalb der Membr. limit. extern. Nahe der Papille ist die Nervenfaserschicht in dünne, fibröse Lamellen umgewandelt, die weiterhin in eine auf dem Papillenkopf lagernde Schicht von Bindegewebszellen übergeht, die dem aus dem Sehnerven herkommenden Gewebe (Gliagewebe?) auflagern.

Die äusserst kräftige Lamina cribrosa ist in gerader Linie ausgespannt und weder nach vorn noch nach rückwärts ausgebuchtet. Das davorliegende Gewebe der nasalen Papillenhälfte besteht aus offenbar die Fortsetzung des Stützgewebes des Sehnerven bildenden Zügen, die die gleiche reihenförmige Anordnung der Kerne zeigen, wie hinter der Lamina cribrosa. Es biegt nach nasal auf der Netzhaut flach um und gleicht allmählich mehr dem Gewebe der temporalen Papillenhälfte. Es ist dort nämlich auf der Siebplatte das dortliegende, zellreiche, faserige Bindegewebe parallel dieser Membran angeordnet, so dass es senkrecht zu den Zügen der andern Papillenhälfte steht. Die Kerne sind oval, die Zellen länglich, spindelig. Es bildet eine flache Lage, deren innere Fläche tiefer liegt als das Niveau der Netzhaut, so dass dort eine muldenförmige Vertiefung entsteht, wie man sie bei der atrophischen Excavation beschreibt. Diese temporale Schicht zieht dann zu der erwähnten Auflagerung der Nervenfaserschicht hin, dringt aber auch in den Raum zwischen Netzhaut und Aderhaut spornförmig vor und hebt die Glaslamelle auf eine kurze Strecke von der eigentlichen Chorioidea ab.

Zwischen diesen beiden verschieden gerichteten Zügen liegen die Zentralgefässe; zwar ist nur die Arterie sicher zu erkennen, doch finden sich in deren Umgebung zahlreiche venöse Bluträume; ein Teil davon ist sicher neugebildet. Der Skleralsporn nasal springt sehr scharf vor, während der temporale in flacherem Bogen zur Sehnervenscheide verläuft.

Der Sehnerv selbst hat ein äusserst dichtes Septenwerk, dessen derbe Balken kurz sind, so dass ein richtiges Netzwerk fast nirgends erzielt wird. Zahlreiche feine Gefässe verlaufen in den Septen. Das zwischen den Balken liegende Gewebe ist feinfaserig mit relativ vielen, ovalen oder rundlichen, chromatinreichen Kernen, die oft zu Klumpen geballt, meist

jedoch reihenweise angeordnet sind und zwar in der Längsrichtung des Nerven. Wie schon erwähnt, ist das Gewebe der nasalen Papillenhälfte von ähnlichem Charakter.

Die Bestandteile der Pialscheide des Sehnerven sind derb, sklerotisch. Es finden sich hier ebenfalls die rundlichen, konzentrisch geschichteten Gebilde.

Die Ciliarnerven sind bei gewöhnlicher Färbung nicht verändert. Markscheidenfärbung war wegen des ungenügend vorhandenen Materials, das soweit als möglich zur Elasticafärbung benutzt wurde, nicht möglich.

Zentralgefässe: im Papillenkopf ist die Arterie auf dem Längsschnitt sichtbar. Der obere Teil des Gefässes, ungefähr vor der flachen Excavation, wo die Teilung erfolgt, ist durch einen knäuelartig gewundenen, rundlichen Pfropf verstopft, der aus derben Bindegewebsfasern besteht. Einzelne längliche Kerne sind in dem Knäuel zu sehen. Während an der einen Seite das Endothel gut erhalten ist, geht der Pfropf auf der temporalen Seite scheinbar direkt aus der sklerotischen Intima hervor. In der Längsrichtung sendet er derbe Züge aus, zwischen denen ein mit Blut gefülltes Maschenwerk besteht. Elasticafärbung konnte aus dem schon erwähnten Grunde nicht gemacht werden. Die Wandung besteht aus dicker Adventitia, zell- und muskelreicher Media und sklerotischer Intima.

In der Netzhaut in der Umgebung der Papille setzt sich die verstopfende Masse in die mit verdickter Wandung versehene Arter. nasal. sup. fort. (Wahrscheinlich ist es dies Gefäss, nasal lag es jedenfalls.) Der Thrombus (oder die Vereinigung endarteriitischer Prozesse mit einem solchen) besteht auch hier hauptsächlich aus einem aus der Wandung hervorgehenden knäuelartig gewundenen Gewebe, das bei gewöhnlicher Färbung sklerotisch erscheint. Nur wenige Zellen sind vorhanden, zwischen die Balken eingesprengt. Vom Endothel ist nichts zu erkennen, da das ganze Lumen, bis auf kleine, zentral gelegene Spalten verlegt ist. Etwas weiter peripherwärts wird das Gefüge der verstopfenden Masse lockerer, ein grösserer Zellreichtum stellt sich ein. Die Spalten werden etwas grösser und enthalten Blut. Von der stark aufgesplitterten Elastica interna ziehen feine elastische Fasern durch die Balken des Pfropfes (s. Taf. III, Fig. 1). Allmählich überwiegt die von dem Endothel ausgehende Zellwucherung, so dass die Züge fast völlig aus Zellen bestehen und das sklerotische Bindegewebe zurücktritt. Diese Zellen haben eine lebhafte Wucherungstendenz, wie eine im Knäuelstadium vorhandene Mitose beweist.

Leider konnte die Zentralvene mit Sicherheit nicht als solche gefunden werden, auch die Netzhautvenen waren nicht absolut sicher wegen der Wandverdickung von den Arterien zu unterscheiden. Die in der Papille sichtbaren (vielleicht neugebildeten) Gefässe venösen Charakters waren jedenfalls nicht verengt.

Die übrigen Netzhautgefässe zeigen häufig starke Wandverdickung hyalinen Charakters, die das Lumen oft an Dicke übertrifft. Die Elasticawucherung ist nicht bedeutend. Diese Veränderungen erstrecken sich auch auf die feineren Gefässe. Ein kleines Gefäss, dessen Lumen durch zwei rote Blutkörperchen völlig ausgefüllt ist und am gehärteten Präparat 7 μ Durchmesser hat, hat eine Wandung aus sklerotischem Gewebe von 24 μ.

Die Wandung hat einen zwiebelschalenartigen Bau, ähnlich wie Amyloidkörner. Die einzelnen Teile erscheinen homogen. — Venen und Arterien sind in der Peripherie, wie schon erwähnt, nicht mit erforderlicher Sicherheit zu unterscheiden, da alle vorhandenen Gefässe diese dicke fibröse Wand haben.

Hintere kurze Ciliararterien: Die Wandung besteht aus dicker, sklerotischer Adventitia mit mässig vielen elastischen Fasern. Die Media ist verdickt, sowohl durch Zellwucherung, als auch durch elastische Fasern, die von der Intima herkommend die ganze Dicke durchsetzen. Eine scharfe Grenze ist zwischen den beiden Schichten deshalb nicht zu ziehen. Es besteht vielfach ein dickes Netz elastischer Fasern, in das die homogenen Elemente eingelagert sind, sowie spärliche runde Zellen.

Ähnlich sieht die Intima aus, die infolgedessen das Lumen zuweilen stark einengt. An einem Gefäss ist die elastische Lamelle gebrochen und ragt auf beiden Seiten frei ins Lumen hinein. Eine Arterie zeigt von der Wandung abgehende kurze, derbe Balken, die frei endigen; sie haben die gleiche Zusammensetzung wie die Wand, von der sie Teile zu sein scheinen, die infolge Ruptur der inneren Schichten sich an einer Stelle losgelöst haben. Im Lumen excentrisch liegt ein rundlicher Pfropf aus elastischen Fasern und sklerotischem Bindegewebe bestehend. Ein Zusammenhang mit der Wandung ist hier nicht zu finden, besteht aber wahrscheinlich weiter zentralwärts. Nach der entgegengesetzten Seite bilden die abgelösten Wandteile eine Spange, auf deren beiden Seiten, in den Schichten der Media und Adventitia, sich Blut findet. Noch weiter nach vorn ist die Wandung ohne Spaltbildung, jedoch besteht mässig starke hyperplastische Intimaverdickung. Es besteht starke Schlängelung der Gefässe, so dass oft zwei nebeneinander liegende Gefässe (zu- und abführendes Rohr) in einem weiter vorn gelegten Schnitt sich zunächst mit breitem Lumen vereinigen, um noch weiterhin bei tangentialer Schnittrichtung durch die Wand scheinbar verstopft zu sein. Dagegen erfolgt in den nächsten Schnitten ein völliges Aufhören des Gefässes und es ist deshalb sicher, dass eine Biegung vorliegt.

Während die meisten Arterien vor Eintritt in die Sklera starke sklerotische Veränderungen aufweisen, die das Lumen beträchtlich einengen, hauptsächlich durch bedeutende Intimawucherung, so dass das Lumen oft nicht mehr Durchmesser hat, als die Wandung, so erfahren diese Veränderungen eine bedeutende Reduktion beim Eintritt in die Sklera. Dort wird zunächst der adventitielle Mantel abgestreift, bzw. er geht in die Episklera über. Media und Intima werden dünner und bestehen nur aus schmalen Lagen ohne beträchtliche elastische Wucherung. Die Gefässe liegen direkt in den Skleralspalten ohne Zwischengewebe, sind ziemlich weit und, wie schon gesagt, kaum verändert; dort kann also nirgends ein Hindernis für die Blutcirkulation bestehen, im Gegenteil erscheint das Lumen im allgemeinen eher zu weit.

Nur die eine Art. cil. post. long. konnte gefunden werden und zwar auf den wegen der Venae vortic. angelegten Frontalschnitten. Sie hat einen Nerven auf jeder Seite, von denen der mehr horizontal gelegene der grössere ist. Der gemeinsame Kanal ist weit. Die Arterie hat gut ausgebildete Wandung ohne gröbere Veränderungen. Endothel intakt. Von

gleichmässiger Weite ist das mit Blut gefüllte Lumen. Vor der Sklera konnten sie nicht mit Sicherheit erkannt werden, doch ist anzunehmen, dass sie ähnliche Veränderungen boten, wie die kurzen.

Die wenigen vorhandenen dünneren hinteren Ciliarvenen sind gut gefüllt und ohne wesentliche Wandveränderungen.

Die vorderen Ciliargefässe, Arterien und Venen sind im allgemeinen gut durchgängig und mit Blut gefüllt. Ihre Wandung und ihr Kanal bieten wenig Veränderungen. Dagegen sind vereinzelt vom Ciliarkörper zur Episklera durchziehend solide Züge eines granulationsähnlichen Gewebes, die nach Vergleichungen mit Präparaten anderer Fälle verschlossene Gefässe sein könnten. Eine Elasticafärbung zur Sicherstellung dieser Annahme konnte nicht gemacht werden.

Die Vortexvenen, von denen drei aufgefunden und während des ganzen intraskleralen Verlaufs verfolgt wurden, treten stets aus mehreren zusammen, die sich meist innerhalb der ersten Hälfte der Sklera vereinigen. Die Ursprungsäste fassen so ein dreieckiges Stück Sklera zwischen sich, da sie die Lederhaut bekanntlich in schräger Richtung durchsetzen. Die Basis dieses Dreiecks liegt an der Aderhaut, die Spitze im Vereinigungspunkt in der Sklera. Die Zahl der Ursprungsvenen wechselt, meist zwei, erhöht sie sich auf drei oder vier. Beim Eintritt in die Sklera sind die Gefässe rundlich, werden jedoch, je mehr sie sich nähern, immer mehr in die Breite gezogen in frontaler Richtung und stellen schliesslich einen breiten Spalt dar, dessen Wände sich fast berühren. Der Kanal führt chorioidealwärts meist Bindegewebe mit Pigmentzellen, während er skleralwärts und im weiteren Verlauf auch auf der andern Seite sehr eng wird, bzw. ganz verschwindet, da die dünne Wandung der Venen den Skleralfasern direkt anliegen. Die Wand ist stets ohne Veränderungen, die Gefässe meist gut gefüllt, in dem schlitzförmigen Teil natürlich entsprechend in die Breite gezogen. Auch ausserhalb der Sklera zeigen die Wirbelvenen keine Veränderungen der Wand; auch hier überall mit frischen, nicht veränderten Blutzellen gefüllt.

An dem klinischen Verlauf ist in diesem Falle nichts aussergewöhnliches, da er in der Form, unter der das hämorrhagische Glaukom am häufigsten auftritt, sich darstellte. Zuerst Netzhautblutungen, im Anschluss daran einige Monate später Glaukom, das einige Wochen später (wieviel ist anamnestisch nicht zu eruieren) zur Enucleation führte; jedenfalls kann das glaukomatöse Leiden nicht viel länger gedauert haben als im Fall I, trotzdem hier die Veränderungen vielmehr atrophischer Natur sind, so dass man dem anatomischen Bild nach das Leiden für viel älter hätte schätzen müssen.

Um das mit dem vorigen Fall übereinstimmende nicht zu wiederholen, seien nur die davon abweichenden Verhältnisse erwähnt. Das neugebildete Gewebe mit den zahlreichen Gefässen auf der Vorderfläche der Iris ist wohl als Ursache für das klinisch beobachtete Ectropium uveae anzusprechen.

Interessant ist das Verhalten der Netzhautgefässe. In dem gemeinsamen Stamm der Arterie in der Papille fand sich wider Erwarten ein dicker Pfropf, der in Zusammenhang mit der Wand zu stehen scheint und offenbar älteren Datums ist, da er aus derbem Bindegewebe besteht. Es scheint ein fast völliger Verschluss zu sein, der sich in einzelne Netzhautarterien hineinerstreckt. Dort erkennt man auch das Verhältnis zu der Elastica interna, indem nämlich feine sich abspaltende Fasern von dieser Membran in die Bindegewebsbalken hineinziehen. Weiter peripherwärts besteht eine wohl sekundäre Endarteriitis, die lebhafte Zellwucherungen zeigt. Die übrigen Netzhautarterien haben ebenfalls hochgradige Wandveränderungen, die zu einer starken Beschränkung des Lumens geführt haben.

Es ist ausserordentlich zu bedauern, dass die Zentralvene nicht vorhanden war. Jedenfalls macht es Harms (30) wahrscheinlich, dass bei all den Fällen, die klinisch das Bild einer sogenannten Retinitis haemorrhagica darboten und bei denen anatomisch eine Erkrankung der Arterie gefunden wurde, auch Veränderungen der Venen vorhanden waren. So sind wir auch hier wohl berechtigt, ausser der anatomisch nachgewiesenen Erkrankung der Arterien eine solche der Venen anzunehmen. Klinisch standen die Blutungen mehr im Vordergrund, während die nur geringe Trübung der Netzhaut um die Papille herum weniger ins Gewicht fiel. Letztere ist wohl als Ausdruck des Arterienverschlusses aufzufassen. Wir dürfen wohl annehmen, dass bei den mehr zerstreuten Blutungen über die ganze Netzhaut hin nicht eine Verstopfung des Venenstammes, sondern eine Verengerung in den kleineren Anfangsästen vorgelegen hat.

Was hier vorausgeht, die Venen- oder die Arterienerkrankung, lässt sich selbstverständlich nicht mehr unterscheiden. Harms schreibt in einem seiner Schlusssätze daraufhin bezüglich. „Der Verschluss des sekundär erkrankten und zuerst zum Verschluss kommenden Gefässes beherrscht das klinische Krankheitsbild, während häufig anatomisch die primären Veränderungen des andern Gefässes im Vordergrunde stehen.“

Ein ganz sonderbares Bild gewährt die Papille. Auf der nasalen Seite der Zentralgefässe in der Längsachse des Sehnerven angeordnete Gewebsbündel, die analoge Züge hinter der Lamina cribrosa im Sehnerven selbst haben und wohl gliösen Wucherungen entsprechen dürften, auf der temporalen Seite ein direkt auf der Siebplatte senkrecht zur Achse des Nerven stehendes, mit zahlreichen Blutgefässen versehenes Granulationsgewebe. Die Erklärung für dies eigenartige

Verhalten liegt darin, dass auf der nasalen Seite die Reste des Nervengewebes noch vorhanden sind, während auf der andern Seite das ursprüngliche Gewebe vollständig zugrunde gegangen und durch Granulationsgewebe ersetzt ist. An der Grenze beider Teile wird vermutlich ein allmählicher Übergang der einen Richtung in die andere stattfinden mit Zugrundegehen der noch restierenden anfänglichen Gewebsteile. Was die temporale Hälfte zum Schwund gebracht hat, ist nicht ganz klar. Mit einer Druckaushöhlung wird man sich nicht befreunden können, denn dann müsste die nasale Hälfte der Papille eben auch ausgehöhlt sein. Ferner ist die Lamina cribrosa völlig eben, sie müsste also äusserst widerstandsfähig sein, um dem erhöhten Druck stand zu halten. Sie besteht hier allerdings aus vielen Lamellen kräftigen Bindegewebes. Die entstandene Aushöhlung ist fast völlig bis zum Niveau der Netzhaut ausgefüllt, so dass nur eine flache muldenförmige Excavation besteht, und schiebt sich noch ein Stück auf die Nervenfaserschicht hinauf. Am Boden der Grube drängt sie ebenfalls vor, indem sie sich in die Aderhaut hineinschiebt. Ähnliche Ausfüllungen von Excavationen sind öfters beschrieben worden, so von Purtscher(64), Kampherstein(147) und Panas (58). Sie sind wohl den Bindegewebsneubildungen der Netzhaut zuzurechnen, wie sie sich bei Blutungen, also auch häufig bei hämorrhagischem Glaukom finden.

An der Netzhaut selbst beschränken sich die Veränderungen auf relativ geringe Grade, deren Sitz hauptsächlich in der Peripherie liegt. Wucherungen des Epithels an der Ora serrata und weiterhin Degeneration der Stäbchen und Zapfen, sei es, dass sie bis auf ein Fasernetz verschwunden, oder blasig aufgequollen sind, sei es, dass sie in ihrem kolbigen Aussenglied einen Zellkern haben, wie es Deutschmann (18) zuerst beschrieben hat. Nach der Papille zu werden die Schichten der Netzhaut, in denen die Blutungen nicht ausgedehnt sind, regelmässiger und vor allem haben die Sehfortsätze gleichmässige Form und gehörige Lagerung nebeneinander.

Ein Unterschied zwischen temporaler und nasaler Seite bezüglich der Stärke der Veränderungen konnte nicht gefunden werden. — Bekanntlich besteht bei Glaukom meist eine Einengung des Gesichtsfelds, besonders nasal. Man könnte nun denken, dass diese periphere Schädigung der Stäbchen und Zapfen, die natürlich anfangs nicht so stark ist, das anatomische Substrat für dies Verhalten ist. Beweisen kann man das nicht durch einen so weit vorgeschrittenen

Fall, sondern man müsste dazu sehtüchtige glaukomatöse Augen, die diesen Gesichtsfelddefekt haben, untersuchen.

Das Ciliargefässsystem ist in ähnlicher Weise verändert wie in Fall I. An einzelnen sind thrombische Verengerungen zu finden. Die erwähnten Zerreissungen und Spaltbildungen der Intima und Media eines Gefässes sind nur in der Nähe der operativen Durchtrennung zu finden und beanspruchen nur insofern Interesse, als pathologische Veränderung, als sich diese artifiziellen Zerreissungen bei schon schwer geschädigten Arterien natürlich leichter entwickeln als in gesunden. Mit der Abreissung des Endothelrohrs, wie es Sidler-Huguenin (80) beschreibt, hat dies nichts zu tun; Reimar (66) beobachtete den gleichen Prozess wie den oben beschriebenen.

Fall III. Krankengeschichte: M. F., 74jähriger Zimmermann, Aufnahme am 14. VII. 08.

1902 wegen Cataracta senilis des linken und 1904 wegen der gleichen Erkrankung des rechten Auges operiert. Beide Operationen verliefen ohne Zwischenfälle. — Jetzt hat er seit einigen Wochen das Augenlicht rechts verloren und dabei immer heftige Schmerzen gehabt.

Befund des rechten Auges: Die vorderen Ciliarvenen sind stark gefüllt. Die Hornhaut ist leicht hauchig getrübt; die Vorderkammer ist ganz flach. Im oberen Teil sitzt in dem Kammerwinkel eingepresst eine halbmondförmige Blutung.

Das Iriscolobom ist nur ganz undeutlich zu sehen. Der Druck ist erhöht (+ 2); es besteht totale Amaurose.

Das linke Auge hat ein regelrechtes künstliches Iriscolobom nach oben und völlig normalen Hintergrund. Die Sehschärfe ist $= {}^{6}/_{6}$ mit + 11,0 *D.* sphaer. Da in den nächsten Tagen stärkere Blutungen in die vordere Kammer erfolgten, und die Tension noch stieg (+ 3), wurde am 20. VII. die Enucleation vorgenommen. Der weitere Heilverlauf war normal.

Die am 2. IV. 09 vorgenommene Kontrolluntersuchung ergab, dass das linke Auge völlig gesund war. Bei der Allgemeinuntersuchung fand sich allgemeine Arteriosklerose, klingender zweiter Aortenton; sonst war am Herzen nichts Krankhaftes zu finden. Der Blutdruck betrug 125. Der Urin war frei von pathologischen Bestandteilen.

Der in üblicher Weise gehärtete Bulbus wurde in horizontale Serienschnitte zerlegt im Bereich des Sehnerven. Letzterer war direkt am Auge abgetrennt und wurde mit seinen Anhangsgebilden quer geschnitten; die obere und untere Kalotte wurden in Frontalschnitte zerlegt zur Untersuchung der Venae vorticosae. Diese Zerlegungsart erscheint mir am praktischsten zu sein, da sie alle wichtigen Teile in wünschenswerter Weise zur Darstellung bringt.

Mikroskopischer Befund.

Das Bindehautepithel ist unverändert. In dem subconjunctivalen Gewebe sind sowohl Arterien wie Venen stark erweitert und gefüllt. Einzelne Rundzellen sind in der Umgebung der Gefässe vorhanden.

Die Cornea ist ebenfalls unverändert. Die intakte Descemetsche Membran ist wegen Blutung nicht sicher bis zum Lig. pectin. zu verfolgen.

In der vorderen Kammer äusserst starke Blutung, so dass fast die ganze Kammer damit ausgefüllt ist; letztere ist tief in der Mitte.

Ohne gröbere Veränderungen ist die Sklera: in ihrem vorderen Teil sind kleine unveränderte Blutgefässe. Im hinteren Teil sind reichlich feine elastische Fasern, die sowohl längs wie auch quer verlaufen und sich vielfach durchflechten. Nach vorne zu allmähliche Abnahme der elastischen Elemente, so dass schliesslich in der Gegend des Corpus ciliare kaum noch Fasern zu finden sind.

Jedoch findet sich hier an der Innenfläche der Sklera im Zusammenhang mit dem Netzwerke des Ligam. pectinat., dessen Fasern sich büschelartig im Corpus ciliare auflösen, ein elastisches Fasernetz, das sich nach hinten bis zum Beginn der Aderhaut erstreckt und allmählich von den Skleralfasern nicht mehr zu unterscheiden ist. In der Breite nimmt es ungefähr $^1/_4$—$^1/_3$ ein, hier ebenfalls ohne scharfe Grenze in der Sklera aufgehend. Die einzelnen Züge, aus aufgesplitterten Einzelelementen bestehend, verflechten sich vielfach, in ihren Maschen Bindegewebsbündel von der gleichen Natur wie das Skleralgewebe umschliessend.

Der Kammerwinkel ist beiderseits etwas spitz, jedoch ohne Verwachsungen oder Verklebungen bis zum ursprünglichen Ende. Das Ligament. pectin. ist gut ausgebildet; der Schlemmsche Kanal ist von dünner Lage von Bindegewebszellen umgeben. Der Kammerwinkel. das Ligament. pectin. und das Gewebe um den Schlemmschen Kanal herum sind von roten Blutkörperchen durchsetzt. Der Circul. venos. ist mässig weit und strotzend mit Blut gefüllt.

Der temporale Teil der Iris ist am Abgang vom Corpus ciliare etwas durchblutet, das eigentliche Irisstroma ist fast völlig verschwunden. Das Gewebe der Regenbogenhaut besteht jetzt aus vielen Gefässen vom kleinsten Kaliber mit dicken homogenen Wandungen ohne elastische Elemente, zwischen die ein zellreiches Granulationsgewebe, falls sie nicht direkt nebeneinander liegen, eingelagert ist; die Kerne dieses Zwischengewebes sind rundlich bis oval. Am Circul. art. irid. minor besteht eine stärkere Häufung der Gefässe. Die vordere Fläche ist temporal durch ein Bindegewebe eingenommen, das nach der Vorderkammer zu völlig glatt ist; der Sphincter irid. ist gut erhalten. Der Pupillarteil ist mit der Linsenkapsel des Nachstares verwachsen. Der nasale Teil zeigt im wesentlichen die gleichen Verhältnisse, doch ist der vordere Bindegewebsstrang stark geschrumpft, so dass das hintere Pigmentblatt weit (bis fast zur Hälfte) auf die Vorderfläche herübergezogen ist und so ein Ectropium uveae entsteht. Der Sphincter irid. ist infolgedessen ebenfalls stark umgebogen.

Operationsstelle (Taf. III, Fig. 2): An der Narbe, die etwas vor dem Sklerocornealrand verläuft, ist die Bindehaut verdickt, indem das subconjunctivale Bindegewebe vermehrt ist und reichlich neugebildete Gefässe hat. Kleinzellige Infiltration besteht an verschiedenen Stellen. Die Narbe selbst ist in ihren Zügen kaum vom umgebenden Gewebe zu unterscheiden, nur an einzelnen kleinen in der Schnittrichtung verlaufenden Gefässen zu erkennen. Die Membrana Descemetii ist durchtrennt. Von dieser Stelle

schiebt sich eine kurze Strecke ein gefässreiches Granulationsgewebe in die Cornea hinein, das nach dem Innern des Auges zu mit dem Nachstar zusammenhängt, der hier einen kleinen Zapfen in die vordere Kammer hineinschickt. Die hintere Wundlippe ist etwas gewulstet. Der Rest der Membrana Descemetii ist bis zum Ligament. pectin. zu verfolgen.

Die Iris ist direkt am Corpus ciliare abgeschnitten, so dass die Ciliarfortsätze als erstes Stück der Uvea erscheinen, sie sind, ebenso wie das ganze Corpus ciliare, an dieser Stelle etwas atrophisch und abgeplattet, der zu vorderst liegende ist an das Ligament. pectin. angepresst, jedoch ist noch ein feiner Spalt vorhanden, so dass das Maschenwerk des Ligam. pectin. mit einem grösseren Teil in offener Verbindung mit der vorderen Kammer steht. Da auch die Blutung hier oben sehr gering ist, so kann auch von einer Verstopfung der Maschen des Lig. pectin. keine Rede sein; der Schlemmsche Kanal, aus mehreren Teilen bestehend, ist strotzend mit Blut gefüllt; Wandveränderungen sind nicht vorhanden. An andern Stellen findet sich allerdings eine feste Verlegung des Ligament. pectin., indem fibröse Züge zwischen dem an der Wunde adhärenten Nachstar und dem vorderen Teil des Corp. cil. bestehen. An diesen Stellen bildet das Lig. pectin. zum Teil eine fibröse Platte ohne Maschenwerk.

Linse: Reste der Katarakt finden sich hinter der pupillaren Hälfte der Iris auf jeder Seite und sind mit der früheren Linsenkapsel mit dünnen Nachstarresten verbunden, die sich über die Pupille hinziehen; vor und hinter ihr ist reichlich Blut.

Der Glaskörper besteht aus fein fibrillärem Gewebe, in dem dichtere Stränge von hinten nach vorn ausstrahlend hindurchziehen. Er ist durch die trichterförmige abgehobene Netzhaut in seiner Ausdehnung beschränkt. Von der oberflächlichen Schicht dieser abgehobenen Netzhaut gehen stellenweise dichtere Stränge aus, die dann teilweise auch feine neugebildete Gefässe tragen, welche offenbar von den Netzhautgefässen herrühren. Der Zellreichtum ist mässig; im vorderen Teil ist reichlich Blut vorhanden.

Das Corpus ciliare ist von gehöriger Grösse und Ausdehnung, jedoch ist die freie Oberfläche nicht sehr stark gefaltet, so dass die sonst dadurch bedingte Vergrösserung der Fläche hier nicht beträchtlich ist. Die Muskulatur ist mässig ausgebildet, auch bietet das Stroma keine wesentlichen Veränderungen dar. Die von Prokopenko beschriebenen elastischen Fasern sind sämtlich in guter Ausbildung vorhanden, so besonders die zwischen den Muskelbündeln vom Ligament. pectin. herausstrahlenden Spiralen. Die Blutgefässe sind zahlreich und gut gefüllt, meist mit sklerotischer, homogener Wand, wie bei der Iris, so dass das Lumen, besonders der Gefässe in den Fortsätzen, stark eingeengt ist. Die Zellen der Epithellage zeigen teilweise beträchtliche Unregelmässigkeiten der Pigmentierung, indem das Pigment vielfach stark geschwunden ist, so dass in den Zellen nur feinste Körnchen liegen, die sich auch in der Umgebung verbreiten. An andern Stellen ist dann wieder eine stärkere klumpige Anhäufung; an dem von Pigment befreiten Zellen ist keine Veränderung an den Kernen ersichtlich. Die innere Lage zeigt gut erhaltene Zellen, zum grossen Teil aber gehen die einzelnen Zellen wie bei Syncytium ohne Grenze ineinander über

und bilden (bei Färbung nach van Gieson) einen bräunlich gelblichen Belag. Die an der Basis sitzenden Zellen sind teilweise wohl erhalten, vielfach mit sehr unkenntlichen Kernen.

Die Aderhaut ist im allgemeinen verbreitert, jedoch tritt oft wieder ein Schmälerwerden ein. Das Stroma ist ohne Veränderungen bis auf häufige sklerotische Schwielen; stellenweise erscheinen die Lamellen auseinander gezerrt. An mehreren Lamellen finden sich kleine Herde von Rundzellen ausserhalb der Gefässe. Die Gefässe der Arterien im hinteren Teil haben meist eine derb sklerotische Wandung, die das Lumen kaum einengt, die Intima zeigt nur geringe Wucherungen und zwar nur der elastischen Elemente, die oft etwas aufgesplittert erscheinen; nur vereinzelte weisen eine stärkere Wucherung ins Lumen hinein auf, jedoch ist dies auch hier noch gut durchgängig. Der Inhalt besteht aus viel Blut.

Die Venen sind sehr stark erweitert in allen Partien und stark gefüllt; sie weisen keinerlei Veränderungen auf.

Die Netzhaut ist total abgehoben, so dass ein Trichter entsteht, der jedoch, da die Retina in der Mitte ungefähr rechtwinklig umbiegt, vorne flach, hinten sehr spitz ist. Das Pigmentepithel ist auf der Glashaut sitzen geblieben und ist von unregelmässiger Gestalt und Pigmentierung. An einzelnen Stellen ist es durch eine homogene Masse (Drusen) von der Glashaut abgehoben, so dass es dort kleine Hügel bildet. Unter der abgehobenen Netzhaut ist ein jetzt feinkörniger Niederschlag, der sehr dicht ist. Die beiden Teile der Netzhaut (am Präparat) entspringen in spitzem Winkel aus der gequollenen Papille und sind stark verdickt, auf mehr als $^1/_2$ Papillendurchmesser. Zunächst ist eine typische Struktur überhaupt nicht zu erkennen; eine streifige Anordnung der inneren Schichten in der Richtung der Netzhaut verlaufend mit zahlreichen längsovalen Kernen (Bindegewebskerne). In der Körnergegend, die zu einer Lage verschmolzen ist, sind dagegen dichte Zellmassen, zwischen denen sich häufig Hohlräume befinden. Zuweilen bestehen klumpige Verdickungen der gesamten Netzhaut. Weiterhin sind wenigstens die beiden Körnerschichten zu unterscheiden, jedoch bestehen auch hier vielfache Unregelmässigkeiten. Ganz vorn, erst nach der Umbiegung zu, ist auf eine kurze Strecke eine typische Netzhautstruktur erkennbar, jedoch auch vielfach ohne scharfe Grenze der einzelnen Schichten. Nach der Ora serrata hin besteht teilweise bindegewebige Umwandlung der inneren Schicht. Die Vereinigung mit dem Pigmentblatt erfolgt erst an der Ora serrata; ja, vereinzelt, noch weiter nach vorn auf dem Corpus ciliare. Auch in den inneren Schichten sind mit homogenen Massen ausgefüllte Hohlräume. Von den Stäbchen und Zapfen sind nicht einmal Rudimente zu finden, dagegen ist die Lamina vitr. extern. erhalten. Nirgends sind Blutungen in dem Netzhautgewebe zu finden.

Die Papille des Nervus opticus ist geschwollen; der tiefste Winkel zwischen den abgehobenen Teilen der Netzhaut erhebt sich ungefähr $^1/_2$ Papillendurchmesser über das Niveau der Chorioidea. Ödematöse Durchtränkung des streifigen, mit Kernreihen durchzogenen Gewebes.

Die Bindegewebsbündel an der Lamina cribrosa sind sehr stark und verlaufen durchaus horizontal, nicht nach hinten durchgebogen. Das elastische Faserwerk ist in der Lamina cribrosa sehr reichlich.

Das Septenwerk ist stark vermehrt und verbreitert, es hängt untereinander zusammen, so dass noch Felderung besteht. Die dazwischenliegenden Felder haben meist eine fein granulierte oder netzförmige Struktur mit wenig Zellen. Die Kerne sind äusserst unregelmässig, von länglicher oder runder Gestalt, oft wie degenerierte Erythrocyten; sie färben sich teilweise sehr schlecht. Von den Nervenfasern ist nichts zu erkennen, auch nicht bei Markscheidenfärbung.

Die elastischen Fasern sind spärlich in den Septen zu finden. Die Scheiden des Sehnervens sind im allgemeinen ohne Veränderungen. Es besteht eine leichte Verdickung der Pialpartien. Konzentrisch geschichtete Körperchen liegen in dünnem sklerotischem Bindegewebe.

Die Arteria hat ungefähr 1,5 mm hinter der Lamina cribrosa ein spaltförmiges enges Lumen, so dass Wand an Wand liegt; später erweitert sich das Lumen. Gut ausgeprägte Elastica interna ohne Wucherungen. Media von mässiger Dicke mit einzelnen Bindegewebszügen dazwischen; Adventitia nur spärlich vorhanden. Die Vene hat eine dünne, fibröse Wandung mit nur wenig elastischen Elementen, keine Wucherung der Endothelien. Das Lumen ist teilweise etwas collabiert; sie ist mit mässig viel Blut gefüllt.

Auch im weiteren Verlauf peripherwärts haben weder Arterie noch Venen beträchtliche Wandveränderungen. Die Vene erscheint stets mit grösserem Lumen als die Arteria. Ebenso sind an den Netzhautgefässen die Veränderungen gering, überall sind sie durchgängig.

Die Arter. ciliar. post. brev. haben im allgemeinen sämtlich verdickte Wandungen. Die kleineren haben nur ein sehr enges Lumen, das sich zu der derben fibrösen Wand verhält wie 1 : 3, einzelne sind total verschlossen. Bei den grösseren wird meist das Verhältnis von Lumen zur Wandung günstiger, so dass bestenfalls die Wand so dick ist, oder stellenweise sogar etwas dünner als die Lichtung. Die Adventitia besteht in allen Gefässen aus sklerotischem Bindegewebe und ist verdickt.

Die Media ist an den ursprünglich vorhandenen, relativ wenig veränderten Gefässen mit deutlicher, etwas verdickter Muskulatur versehen, doch sind auch hier feine Bindegewebsfasern dazwischen; bei den meisten, stärker veränderten Arterien ist oft noch die konzentrische Schichtung der Media vorhanden, jedoch mischen sich immer mehr bindegewebige und elastische Fasern dazwischen, die die zelligen Elemente oft mit einem wirren, dichten Netzwerk umgeben. Die Grenze zur Intima ist total unscharf, da die elastischen Elemente von einer Schicht auf die andere übergreifen. Von einer Elastica interna kann man in vielen Fällen gar nicht mehr sprechen, da dieselbe in solcher Weise aufgesplittert ist, dass nur ein unregelmässiges Netzwerk derberer elastischer Fasern die ungefähre Lage andeutet. Dabei bestehen zahlreiche Wucherungen nach dem Lumen zu. Zwischen den elastischen Fasern liegt meist sklerotisches Bindegewebe und nur wenig zellige Elemente. Verschiedene Gefässe sind fast bis zum völligen Verschluss verengt, dies gilt namentlich von den abzweigenden kleinen Ästen, deren mehrere total verschlossen sind. Stellenweise machen die Gefässe starke Schlängelungen in dorso-anteriorer Richtung, so dass man oft an völligen Gefässverschluss denkt, während die weitere Serienuntersuchung ergibt, dass die Gefässwand nur tangential getroffen ist.

Ungefähr die Hälfte der vorhandenen Arterien sind hochgradig verändert, teilweise verschlossen, während bei den andern die Veränderungen geringer sind, ganz frei davon ist keine. Selbstverständlich finden sich stark und weniger stark verengte Arterien durcheinander. — Die Venen sind spärlich vorhanden und haben mässig dicke, fibröse Wandung ohne Wucherungserscheinungen. Das Lumen ist oft etwas collabiert und mit geringer Menge Blut gefüllt.

Beim Eintritt der Arterien in die Sklera wird zunächst die dicke Adventitia abgestreift, für die kein Platz mehr da ist. Die Media verschwindet fast völlig, ebenso nehmen die Wucherungen der Intima ab. Die elastischen Elemente sind viel regelmässiger; oft ist nur eine Lamelle erkennbar. Das Lumen ist ebenfalls nicht mehr verengt wie vorher, im Gegenteil erscheint es eher weiter.

Arter. ciliar. post. long.: Die eine ist gut zu verfolgen bis weit über den Äquator hinaus in der Chorioidea, jedoch nicht vor der Sklera (erst im Anfang derselben). Zunächst im weiteren Kanal liegend mit lockerem, zum Teil pigmentiertem Bindegewebe, ist sie vom Nerven durch eine Scheidewand getrennt. Die Wandung ist mässig dick mit dünner Adventitia und Media. Die Elastica interna ist stark ausgeprägt, jedoch ohne Wucherungen; es besteht keine Aufsplitterung der Elastica.

Später wird der Kanal enger, was jedoch auf die Gefässwand und das Lumen keinen Einfluss ausübt. In der Chorioidea ist sie lange Zeit durch Bindegewebsbündel mit vielen pigmentierten Stromazellen von der eigentlichen Aderhaut getrennt; überall ist sie bluthaltig.

Die zweite war vor der Sklera sichtbar. Es bestand hier Verengerung des Lumens und Verdickung der Wand, wie bei den kurzen Arterien. Ebenso wird diese Verdickung in der Sklera reduziert, so dass dort nur eine Wandung von mässiger Dicke ohne wesentliche Veränderungen vorhanden ist. Zwischen mittlerem und innerem Drittel ist eine scharfe Umbiegung in dem engen Kanal.

Es wurde noch eine dritte Arterie aufgefunden, die ihrer Lage und dem Verlauf in der Sklera nach ebenfalls als eine lange hintere Ciliararterie anzusprechen ist. Auch sie zeigte vor der Sklera die starken Wandveränderungen, die im weiteren Verlauf nachliessen. Mit in den gemeinsamen Kanal verlief eine dünne, gut gefüllte Vene. Es bestand offenbar eine starke Schlängelung der Arterien, da sie auf einem Schnitt mehrmals getroffen war.

Die Arter. ciliar. ant. und die entsprechenden Venen verlaufen meist mit Nerven zusammen in einem granulationsähnlichen Gewebe, in dem sie mit unregelmässigem Lumen liegen, das häufig etwas eingeengt ist. Die Elast. int. ist vielfach aufgesplittert, und so etwas verdickt, jedoch sind die Gefässe überall durchgängig. Arterien und Venen sind stets mit Blut gefüllt, letztere sind meist weiter als erstere.

Die Ciliarnerven erscheinen auch bei Markscheidenfärbung unverändert.

Die Vortexvenen, die sich alle fast gleich verhalten, treten in mehreren Stämmen aus der Aderhaut. Die einzelnen Äste werden immer breiter und entsprechend schlitzförmiger. Nirgends jedoch sind sie verschlossen, stets ist noch eine dünne Blutschicht zwischen den beiden eng aneinanderliegen-

den Wänden. Die Wandung, welche mit Ausnahme des Anfangsteiles von der Aderhaut her, der Sklera direkt anliegt, ist dünn und ohne Veränderungen. Ungefähr in der Mitte der Dicke der Sklera vereinigen sich die verschiedenen Äste zu den vier Hauptstämmen, das Lumen nimmt allmählich mehr rundliche Gestalt an. Ausserhalb der Sklera wird die Wandung durch adventitielle Wucherung etwas dicker.

Im vorliegenden Fall haben wir anatomisch ein ganz anderes Bild wie in den vorhergehenden. Auch klinisch war es insofern etwas vom gewöhnlichen Typ abweichend, als es ein Auge betraf, das vorher lege artis wegen Katarakt operiert und dabei iridektomiert war. Dass in kataraktösen Augen Glaukom entsteht, ist eine in der letzten Zeit genügsam beleuchtete Tatsache, die besonders durch die Arbeiten Natansons (173), Mittermeiers (170) u. A. geklärt ist, so dass sie nichts auffallendes mehr bietet. Hat doch ein Autor [Schweigger (78)] erklärt, bei staroperierten Augen gäbe es deshalb weniger Glaukom, weil diese so viel seltener seien als linsenhaltige. Es hat ja auf den ersten Blick etwas befremdendes, dass in einem Auge, in dem durch die Entfernung der Linse eigentlich genügend Platz sein sollte, sich eine Vermehrung des Augeninhalts, sei es durch Retention oder Hypersekretion, als Drucksteigerung fühlbar macht: jedoch wird der entstandene Defekt, wie man sich nach jeder Staroperation überzeugen kann, innerhalb kurzer Zeit durch Flüssigkeit wieder ausgeglichen, so dass bezüglich der Füllung der Augenhüllen der gleiche Zustand wie vor der Linsenextraktion besteht. Auf jeden Fall ist das Glaukom bei linsenlosen Augen ein starker Beweis gegen die Hypothese Priestley-Smiths (178a), der in der Grösse der Linse und der Verengerung des circumlentalen Raumes ein wesentliches Moment für die Entstehung der Drucksteigerung sieht.

Meist wird mit der Linsenentfernung auch eine Iridektomie angelegt, und diese Tatsache ist direkt entgegen der zu Heilzwecken gegen das Glaukom mit oft gutem Erfolg gemachten Ausschneidung der Regenbogenhaut. Es kann selbstverständlich diese Erscheinung erst erklärt werden, wenn man die Wirkung dieser Operation klargestellt hat, was ebensowenig der Fall ist, wie man über die Entstehung des Glaukoms etwas sicheres weiss. — Nun ist ja die hier vorliegende Erkrankung, das hämorrhagische Glaukom, etwas ganz anderes als das gewöhnliche, und da wird es noch weniger wundernehmen, dass in einem kataraktoperierten Auge ein Glaukom entsteht, und ebensowenig bei bestehendem regelrechtem Iriscolobom, zumal wir wissen, dass hierbei die Iridektomie in den weitaus meisten

Fällen nichts hilft, im Gegenteil oft nur zu neuen Blutungen Anlass gibt.

Als der Kranke zur klinischen Beobachtung kam, bestand ein akutes Glaukom mit Blutung in die vordere Kammer, angeblich seit einigen Wochen. Was zuerst bestand, die Blutung oder das Glaukom, oder vielleicht auch die erst anatomisch festgestellte totale Abhebung der Netzhaut, liess sich nicht eruieren; ebensowenig konnte man wissen, ob Netzhautblutungen bestanden, wie es ja am häufigsten ist, oder nicht.

Anatomisch beginnt der Unterschied gegen die früheren Fälle schon mit dem Verhalten der Vorderkammer, welche hier nicht abgeflacht, sondern von gehöriger Tiefe in den Mittelpartien erscheint. Der Kammerwinkel ist offen, jedoch sehr spitz, da die Iris durch Druck von hinten her dem Ligamentum pectinatum genähert ist, ohne dass es jedoch zu einer Anlegung kommt. Die Kammerbucht, sowie das Maschenwerk des Ligamentum pectinatum sind mit Blut vollgepfropft. An der Operationsstelle ist fast stets, da hier oben das Blut fehlt, ein freier Zugang zum Schlemmschen Sinus; nur stellenweise ist eine fibröse Lage an die Hinterfläche der Hornhaut gepresst, ohne jedoch den Zugang völlig abzusperren.

Während wir bisher einen grossen Teil der Veränderungen sich an den Netzhautgefässen abspielen sahen, wobei die Ciliargefässe, wenigstens intraokular, eine geringere Rolle spielten, sehen wir hier ein umgekehrtes Verhalten.

Das Gefässsystem der Netzhaut und des Sehnerven erscheint völlig normal, wenigstens nur die gewöhnlichen Altersveränderungen aufweisend. Dagegen sind die Ciliargefässe in hohem Maasse erkrankt, fast sämtliche Arterien sind in ihrem Verlauf bald hier, bald dort durch arteriosklerotische Prozesse mehr oder weniger eingeengt und nehmen einen stark geschlängelten Verlauf, so dass die beiden Schenkel einer Gefässschlinge auf kurze Strecken fast parallel sind. Die Wandung ist stets verdickt, sowohl durch adventitielle Sklerosierung, als auch durch fibröse Entartung der Media, in die dann wohl meist sekundär elastische Fasern in grösserer Zahl von der Intima her einwuchern. Besonders fühlbar für das Lumen machen sich die starken Intimaveränderungen, die mehr unter das Bild der von Jores (145) so benannten hyperplastischen Intimaverdickung verlaufen, während die regenerative Bindegewebswucherung desselben Autors nur geringen Teil daran hat. Wie schon erwähnt, sind dadurch die Gefässe stark verengt, teilweise verschlossen. Jedoch, wie auch in den vorigen Fällen,

nehmen alle diese Wandveränderungen beim Eintritt in die Sklera ab, so dass dort ein normales Lumen vorhanden ist. In der Aderhaut wiederum nehmen die Schädigungen der Gefässe wieder zu, jedoch nicht so stark, wie sie vor dem Auge bestanden.

Dabei besteht eine starke Stauung der Venen, die durch die okularen Schädigungen der Venenwandungen oder der Emissarien keineswegs erklärt werden. — Als Folge dieser Gefässschädigungen treten im Auge folgende Veränderungen auf: zunächst das Hyphäma, das aus dem Gebiet der hinteren langen und vorderen Ciliararterien stammt; dann das allerdings oft geringe Ödem der Aderhaut; bekanntlich kommt es beim Ödem auch zum Durchtritt von zelligen Elementen mässigen Grades, und so sind wohl die vereinzelten Rundzellen in der Chorioidea aufzufassen. Weiter tritt uns das ungeheuere Exsudat unter der Netzhaut entgegen, das sicherlich auf eine abnorme Durchlässigkeit der Gefässwände hindeutet. Infolge der Abhebung der Netzhaut von ihrer ernährenden Unterlage ist es zu sekundärer Degeneration dieser Membran gekommen. Auch die inneren Schichten, die im allgemeinen durch die Netzhautgefässe selbst ernährt werden, sind degeneriert, trotzdem anatomisch nur eine verhältnismässig recht geringe Wandveränderung dort bestand. Es lässt sich wenigstens nicht sagen, dass diese inneren Schichten besser erhalten wären als die äusseren; allerdings sind ja die Stäbchen und Zapfen völlig zerstört, jedoch wäre da auch eine Vernichtung mechanisch durch das Transsudat denkbar.

Fall IV. Krankengeschichte. M. K., 77jährige Frau, Aufnahme 6. V. 07.

Vor 12 Jahren am rechten, vor 8 Jahren am linken Auge an Star operiert. Rechtes Auge angeblich durch Erkältung vor einigen Jahren verloren. Seit 14 Tagen hat sie Stechen in beiden Augen und im Kopfe. Befund rechts: Hämorrhagie der vorderen Kammer, grosses Iriscolobom nach oben, etwas Nachstar, erhöhter Druck; Amaurose. Da trotz Miotica keine Besserung eintrat, wurde am 5. Juni das Auge enucleiert. Nachuntersuchung im April 09: Links waren ausser leichter Arteriosklerose der Chorioidealgefässe keinerlei krankhafte Veränderungen. Aphakie. Allgem. Befund: Herzspitzenstoss einen Finger breit ausserhalb der Mamillarlinie fühlbar im fünften Intercostalraum. Keine Verbreiterung nach rechts. Herztöne rein, Puls regelmässig, jedoch beschleunigt 104. Allgemeine Arteriosklerose. Urin?

Der Bulbus wurde etwas vor dem Äquator halbiert. Der vordere Teil in sagittaler Richtung geschnitten, die hintere Hälfte wurde in frontaler Richtung zerlegt, zur grösseren Bequemlichkeit in mehreren Stücken. 1. Die Wirbelvenen zusammen, 2. hinterer Augenpol, 3. Sehnerv hinter dem

Bulbus. Die Schnitte von 3 waren 10 μ dick, die von 2 15—20 μ; von 1. 25 μ.

Mikroskopischer Befund.

Das Epithel der Cornea ist überall in verschiedener Dicke erhalten. Die einzelnen Zellen sind unverändert; zwischen ihnen Leukocyten. Von oben her schiebt sich ein sklerotischer Pannus zwischen Epithel und Bowmanscher Membran hinein, mit nur wenig spindelförmigen oder länglich ovalen Zellen, sowie vereinzelten Leukocyten; spärliche Gefässe. Die Membran. Bowman. ist auf eine Strecke zerstört, so dass dort die sklerotischen Fasern des Pannus kaum von den Cornealfasern zu unterscheiden sind. Der Pannus reicht fast bis zur Hälfte der Hornhaut; von unten her schiebt sich das vaskularisierte subconjunctivale Gewebe ebenfalls etwas auf die Hornhaut hinauf. Im Pannus findet sich eine geringe Menge elastischer Fasern.

Die Sklera ist im ganzen dünn, sowohl im vorderen Abschnitt als auch weiter rückwärts. Die Dicke am Äquator schwankt zwischen 0,43 und 0,61 mm. In der mittleren Horizontalebene zu beiden Seiten des Bulbus sind Ausbuchtungen, die ungefähr in der Gegend der Ora serrata beginnend, der Skleralwand anzuliegen scheinen wie dicke gefüllte Gefässe, da sie schwärzlich durchschimmern. Beim Querschnitt erweisen sie sich als rinnenförmige Ausbuchtungen der Sklera von ungefähr 4 mm Breite. Der innere Grund dieser Rinne liegt ungefähr im Niveau der äusseren Skleralfläche, und ist verdünnt auf ungefähr 0,07—0,1 mm, sie entsprechen nicht dem Verlauf irgendeines Gefässes oder Nerven. An der Einmündung der Venae vorticosae ist nur eine äusserst geringe Verdünnung der Sklera um ungefähr 0,1 mm zu konstatieren. Der Gehalt an elastischen Fasern ist nur gering, jedoch bedeutend am hinteren Pol in der Umgebung des Sehnervens. Im vorderen Teil sind überhaupt keine Fasern zu finden, trotzdem in dem benachbarten subconjunctivalen Gewebe die feinsten Fasern gefärbt sind. In den äusseren Schichten der vorderen Sklera, besonders in der Gegend des Corpus ciliare, haben wir reichliche Gefässe im episkleralen Gewebe, das hier eine streifige Struktur hat. Die Gefässe, welche mit einfachen Endothellagen versehen sind, sind von zahlreichen Rundzellen umgeben, die teils diffus zerstreut sind, teils in kleinen Haufen zusammen liegen. Nach der Conjunctiva zu nehmen die Gefässe an Zahl stark zu, gleichzeitig wird die perivaskuläre Infiltration stärker. Einzelne sind durch Zellwucherungen teilweise verschlossen, während der grössere Teil im Innern frei von Wucherungen ist.

Operationsstelle: Zunächst liegt aussen das gefässreiche subconjunctivale Gewebe, in dem eine abgeschnürte Epithelinsel liegt. Die eigentliche Narbe ist dünn, fast eine tiefe Rinne bildend, mit der konkaven Seite nach innen. Die Descemetsche Membran ist durchtrennt, zu beiden Seiten aufgerollt, neben der Narbe liegen mehrere Gefässe. Diese Rinne an der Operationsstelle ist ausgefüllt von einem kernarmen Bindegewebe, das zwar dicht anliegend, doch durch einen schmalen Spalt von der Hornhaut getrennt ist, und hier von Endothel ausgekleidet ist. Dies Bindegewebe nimmt seinen Ursprung von der Grenze des Irisstumpfes und mit einem Fortsatz von einem vor den Ciliarfortsätzen herziehenden Strang. Nachher läuft es mit einem granulationsähnlichen Gewebe an der Hornhauthinterfläche zusammen,

das von der Operationsstelle ausgehend eine spindelartige Gestalt hat und in der Hornhautmitte endigt. Es ist durch einen sklerotischen Strang mit dem entgegengelegenen, nicht ausgeschnittenen Iristeil in Verbindung. Dies organisierte Exsudat besteht aus Bindegewebe mit zahlreichen Blutgefässen und ist vielfach von Rundzellen durchsetzt. Die Membrana Descemeti ist an dieser Stelle in grosser Ausdehnung zerstört.

Teilweise findet sich an der Hornhauthinterfläche ein völlig strukturloses, aus einzelnen Schollen und Klumpen gebildetes Exsudat (?) von braungelber Farbe, das nach der vorderen Kammer zu von einer bindegewebigen Membran eingeschlossen ist. Die bindegewebige, von der Operationsnarbe herziehende Membran enthält spärliche elastische Fasern.

Die Iris ist völlig atrophisch und besteht aus einem derben Bindegewebe. Mit der Hornhauthinterfläche ist sie in der Peripherie in ungefähr $^2/_5$ der Ausdehnung verwachsen. Da dort die vorderen Schichten völlig sklerotisch sind, so erscheint das Pigmentblatt direkt der Hornhaut anzuliegen. Das Stroma ist vielfach von Pigmentzellen durchsetzt, die vom hinteren Blatt herrühren.

Die äusserst spärlich vorhandenen Gefässe haben sklerotische Wandung und sind von einem Rundzellenmantel umgeben. Oben ist die Iris an der Wurzel abgeschnitten, der Stumpf liegt jedoch der Hornhauthinterfläche dicht an. Da, wo er aufhört, beginnt das sklerotische Gewebe, das sich an der Hornhauthinterfläche hinzieht, um schliesslich an dem unteren Iristeil zu endigen. Letztere Verbindung besteht aus zell- und gefässreichem Bindegewebe, das auch noch durch Vermittlung des Pupillarteils der Iris mit dem Nachstar in Verbindung steht, der in breiteren Zügen und Klumpen, besonders hinter der Iris vorhanden ist. — Der Sphincter iridis ist kaum erhalten.

Die vordere Kammer ist, wie erwähnt, durch die Verwachsungen zwischen Iris und Hornhaut verengt, ebenso ist der Pupillarteil der Regenbogenhaut durch die erwähnte bindegewebige Spange nach vorn gezogen. Im unteren Teil ist reichlich Blut.

Das Ligamentum pectinatum ist nicht zu erkennen; da wo es liegen sollte, ist sklerotisches Gewebe, das sich in nichts von den Skleral- bzw. Cornealfasern unterscheidet.

An der dem Circul. venos. ungefähr zukommenden Stelle sind einige Gefässlumina, die man vielleicht für den Sinus halten könnte. Jedenfalls ist er allseitig von sklerotischem Gewebe umgeben, das sicher keinerlei Durchgängigkeit zeigt.

Das Corpus ciliare ist äusserst atrophisch, so dass die Fortsätze nur wenig vorragen. Es ist nur wenig breiter als die Aderhaut und besteht zum grössten Teil aus sklerotischem Bindegewebe, in das die spärlich erhaltenen Muskelbündel eingelagert sind. Die Gefässe der Fortsätze sind von geringem Lumen, ohne stärkere Wucherung nach innen zu, jedoch mit derben sklerotischen Wandungen. Die Epithelschicht ist äusserst unregelmässig; von der Ora serrata ausgehend ist das Pigmentblatt gut erhalten, und auch die innere Lage ist relativ regelmässig. Bald jedoch verlieren die Pigmentzellen viel von ihrem Pigment, das sie teilweise an die innere Lage abgeben, so dass beide Reihen unregelmässig dünn pigmentiert sind; oft ist es möglich, zwei

deutliche Reihen zu unterscheiden. Zellkerne sind in der inneren Lage sehr mangelhaft vorhanden. Nach vorn zu werden die Veränderungen um so grösser, so dass von einer regelmässigen Struktur kaum die Rede ist.

Die Aderhaut ist fibrös entartet und verschmälert, eine typische Struktur ist nicht vorhanden. In derbem, fibrösem Gewebe liegen die spärlichen Gefässe, von denen sich nicht unterscheiden lässt, ob es Venen oder Arterien sind. Die Gefässe haben keine besondere Wandung, sondern die fibröse Aderhaut bildet gleichsam die Adventitia und Media der Gefässe. Nach innen zu besteht eine dünne Endothellage ohne Veränderungen der Zellen; an einzelnen Stellen, wo die Sklera ausgebuchtet ist, sind mehrere Gefässe vereinigt, auch sie sind ohne Zellenwucherungen der Endothelien; alle sind sie mit Blut gefüllt. Eine Choriocapillaris oder eine andere Schichtung ist überhaupt nicht zu erkennen.

Netzhaut am hinteren Pol:

Nervenfasern und Ganglienzellenschicht bestehen aus einem netzförmig angeordneten lockeren Gewebe mit mässig grossem Kernreichtum, das den Charakter des die Excavation auskleidenden Gewebes hat. Es ist senkrecht zur Fläche der Retina angeordnet wie die Müllerschen Stützfasern. Die innere retikuläre Schicht ist ein feinfaseriges Netzwerk; da aber die umgebenden Schichten wenig scharf abgegrenzt sind, so finden sich eine Menge Zellen, seien es typische Körnerzellen, seien es Zellen der inneren Schichten; oft sind Hohlräume in der inneren retikulären und Körnerschicht vorhanden. Letztere ist unregelmässig abgegrenzt, ebenso die äussere retikuläre und die äussere Körnerschicht. Die Membr. limitans externa ist kaum angedeutet. Stäbchen und Zapfen sind nicht vorhanden, es besteht an ihrer Stelle meist ein feines Netzwerk, in dessen Knotenpunkte zuweilen etwas Pigment liegt. In der der äusseren Körnerschicht angrenzenden Lage dieses Netzwerkes liegt oft ein Kern in den Knoten. Diese Schicht der degenerierten Stäbchen und Zapfen ist verbreitert. Nur vereinzelt sind einige keulenartig geschwollene Fortsätze der Zellen zu sehen, die offenbar zugrunde gehende Sehfortsätze sind.

Am Äquator fehlt die Membrana limitans externa völlig. Nach aussen anschliessend ist wieder ein grobes Netzwerk von Gliagewebe, in dessen Knotenpunkten längliche Zellkerne in mässiger Zahl liegen. Dies Netzwerk geht über in ein Gewebe, das scheinbar aus klumpig und keulenartig degenerierten Aussengliedern besteht, die äusserst dicht stehen und so ein feines Palisadenwerk bilden; sie senden unregelmässige kurze Fortsätze aus feinen Fasern zu den von dem äusserst unregelmässig angeordneten Tapetum nigrum seinerseits ausgesandten pigmentierten Fortsätzen. An der Ora serrata besteht starke Höhlenbildung.

Der Sehnerv ist im ganzen verdünnt, von Nervenfasern ist nichts mehr zu erkennen. Es bestehen die Zwischenräume zwischen den Septen aus einem faserigen Gewebe, in dessen Maschen zahlreiche Zellen eingelagert sind mit rundlichen, oft leicht ovalen Kernen von wechselnder Grösse, so dass manche Kerne dreimal so gross sind, wie andere. In den Kernen verteilt sind Chromatophoren in wechselnder, meist geringer Anzahl, Kernkörperchen sind meist sichtbar. Diese Zwischenräume zwischen den Septen sind von äusserst unregelmässiger Gestalt und Begrenzung, meist breit in-

einander übergehend. Die Septen sind ausserordentlich verbreitet, bestehen aus einem sehr derbfaserigen Bindegewebe und bilden plumpe, mit Ausläufern versehene Balken, die meist nur wenig zusammenhängen. Bie Balken laufen spitz zu oder fasern sich auch in breiter Ausdehnung auf; die bindegewebigen Fasern erstrecken sich dann oft in feinerer Verzweigung in das Gliagewebe; sie sind reich mit elastischen Fasern versehen, die vielfach auch von den Septen sich loslösend in das Gliagewebe hineinverlaufen und oft eine Verbindung zwischen den elastischen Fasernetzen zweier benachbarten Septenbalken bilden, während eine bindegewebige Verbindung völlig fehlt.

In dem Grundgewebe sind häufig rundliche Hohlräume vorhanden, die meist in Gruppen stehend, von einem Netzwerk dunkel gefärbter, klumpiger Fasern (?) mit einzelnen Zellkernen durchzogen sind.

In der Lamina cribrosa schliessen sich die Septen enger zusammen, so dass sie ein dickes Maschenwerk bilden. Das Nerven- bzw. Gliagewebe wird dadurch verschmälert. Hier finden sich zahlreicher diese Herde (Zerfallsherde?) mit Zellen und schwarzen klumpigen Fortsätzen.

Es besteht offenbar eine bis zur Lamina cribrosa reichende Excavation, da auf allen Schnitten ein von lockerem Bindegewebe umkleidetes Loch besteht, an dessen Rande die Netzhautgefässe verlaufen. Dies Gewebe hat zahlreiche Verbindungen untereinander, so dass ein dicht verflochtenes Netzwerk entsteht, dessen Hauptfasern konzentrisch verlaufen. Der Gehalt an Zellen ist gering, letztere haben kurz ovale, oft etwas spindelförmige Kerne.

Der Bindegewebs- bzw. Gliamantel um den Sehnerven herum ist sehr dick (periphere Atrophie, Fuchs).

Der subpiale Spaltraum ist erweitert, die Pialbalken sind meist sklerosiert und nur stellenweise mit Endothellagen versehen. Ähnlich verhält sich der Subarachnoideal- und Subduralraum. Die Duralscheide besteht aus derben Zügen breitfaserigen, sklerotischen Bindegewebes mit relativ vielen Gefässen.

Die Zentralgefässe liegen in derbem Bindegewebe, das wie die Septen gebildet ist.

Arterie: Adventitia geht allmählich in das derbe Bindegewebe der Umgebung über, sie besteht aus einer mässig dicken Lage feinfaserigen Bindegewebes, das konzentrisch angeordnet ist. Die elastischen Fasern, die in der Umgebung hauptsächlich längs verlaufen (punktförmige Durchschnitte), bilden ein vorwiegend konzentrisch gerichtetes Netzwerk feinerer Fasern, die an der Grenze zwischen Adventitia und Umgebung in dichterem Verbande liegen, so dass dort eine Art elastischer Grenzschicht geschaffen ist; die Adventitia ist sehr kernarm.

Die Media ist von wechselnder Dicke, da sie stellenweise durch die Intima beengt wird, so dass sie manchmal nur wenig dicker ist, als die Elastica interna, während sie an anderen Stellen die dreifache Dicke erreicht. Muskuläre Elemente sind in gehöriger Anzahl vorhanden; dazwischen sind jedoch längliche Streifen fibrösen Gewebes, die eine grössere Breite nicht erlangen. Elastische Fasern durchsetzen sie in feinen unregelmässigen Zügen ohne kontinuierlichen Zusammenhang.

Die Intima ist ziemlich dick, an einzelnen Stellen die Media stark verdünnend. Die Elastica interna ist halskrausenartig gefaltet und ist oft in

mehrere, etwas weniger dicke Blätter gespalten, zwischen denen feines elastisches Netzwerk ausgespannt ist. Die Intima ist der dickste Teil der Gefässwand, stellenweise doppelt so dick als die Media und Adventitia zusammen; die Verdickung wird hauptsächlich bedingt durch viele Lagen elastischer Membranen von wechselnder Dicke, die meist konzentrisch das Lumen umgeben; jedoch in ungleicher Zahl; die Dicke dieser elastischen Elemente erreicht nie die der Elastica interna, mit der ein Zusammenhang nur an einzelnen Stellen nachweisbar ist; zwischen den hauptsächlichen Lamellen sind wieder kürzere Stücke eingelagert.

Das Verbindungsmaterial ist durch ein mässig zellreiches Gewebe gebildet, dessen Kerne oval, oft leicht spindelig sind; vielfach findet sich auch faseriges Bindegewebe. Die Intima ist an der einen Seite fast doppelt so stark verdickt wie an der andern, so dass das Lumen excentrisch liegt. Der Endothelbelag ist einschichtig und erhalten. Diese Veränderungen setzen sich durch alle Schnitte fast gleichmässig fort. Nahe der Lamina cribrosa finden sie sich hauptsächlich nur an einer Seite.

Vena centralis (Taf. III, Fig. 3):

1,2 mm hinter der Lamina cibrosa ist das Lumen frei durchgängig, Endothelbelag einschichtig und gut erhalten. Die mässig dicke Wandung besteht sonst aus Bindegewebe, in dessen innerer Partie vereinzelte Zellen mit kurzen ovalen Kernen liegen. Muskuläre Elemente sind nicht vorhanden. Unterscheidung dreier Schichten ist unmöglich (v. Gieson). Der Inhalt besteht aus einzelnen roten und weissen Blutkörperchen. 0,25 mm weiter peripherwärts ist die Elastica interna in Form eines mässig breiten Bandes gut erhalten. Nach dem Lumen zu beginnt eine Lage lockeren netzförmigen Bindegewebes mit relativ vielen Zellen, die rundlich oder oval, stark färbbare Kerne haben. Dies lockere Gewebe setzt sich auch in dünner Schicht auf abgehende Gefässe fort, hört dort jedoch bald auf.

Dieses das Lumen einengende Gewebe nimmt immer mehr zu, so dass 0,4 mm weiter nur noch ein kleines, etwas excentrisch gelagertes Lumen sich befindet, in dem einige Blutkörperchen liegen. Auch dieses wird 0,05 mm weiter durch Zellwucherung verschlossen, jedoch tritt bald wieder ein neuer Spalt auf, der einige rote Blutkörperchen enthält. Bald treten noch weitere kleine Spalten auf ohne Inhalt, die sich an Grösse nie lange Zeit gleich bleiben, und an der Lamina cribrosa hin wieder völlig verschwinden.

Das Endothel ist darüber stets gut erhalten und wird offenbar nur durch das darunterliegende wuchernde Gewebe verdrängt.

Während die Elastica interna zuerst eine einfache kräftige Lamelle bildet, löst sie sich nach Eintritt der Wucherung im Innern des Lumens auf der der Arterie zugekehrten Seite in viele feine Fasern auf, die nachher an Zahl abnehmen, so dass die Grenze der Vene nur undeutlich markiert ist. Zuletzt bei dem völligen Verschluss bleibt nur ein kurzes Stück der ursprünglichen elastischen Membran als solcher erhalten; auch dieses ist in geringer Aufsplitterung begriffen, später ist sie ganz und gar aufgesplittert (Fig. 3). Die elastischen Fasern verschwinden an Zahl, so dass man 0,15 mm von der Lamina cribrosa auch bei elastischer Färbung nicht erkennen konnte, dass dies ein thrombosiertes Gefäss sei, da es nur als lockerer bindegewebiger Herd in dem derben Gewebe der Umgebung erscheint, ohne

dass durch die elastischen Fasern eine Grenze geschaffen wurde; später wird das elastische Gewebe wieder stärker, erstreckt sich aber auch in dickeren Fasern in den Thrombus hinein. Weiterhin verlaufen die Gefässe am inneren Rande der Excavation.

Die Arterien und Venen, die sich geteilt haben, sind deutlich sichtbar.

In der Netzhaut weisen die Arterien bis in die feineren Äste starke Elasticawucherung auf, die das Lumen beträchtlich einengen, besonders in den kleineren Verzweigungen. Zellige Elemente sind in geringer Zahl in der Intimaverdickung vorhanden.

Die Anfangsstämme der Venen, von denen sich einer bald teilt, zeigen in einer Ecke eine geringe Menge des netzförmigen Bindegewebes, das die Vena centralis verstopfte. Im übrigen besteht mässige Wandverdickung, durch die Adventitia hauptsächlich bedingt; das Endothel ist gut erhalten; im weiteren Verlauf ist das Lumen nicht verschlossen.

Unter den Gefässen um den Sehnerven herum sind zwei grosse Venen (vorticosae?), die stark erweitert sind. An der hauptsächlich fibrösen Wandung sind die elastischen Elemente in Form eines Geflechts angeordnet, das auch an der Stelle der Elastica interna nicht in eine geschlossene Membran übergeht, sondern hier ebenfalls aus kleinen sich verbindenden Stücken besteht. Zu innerst davon folgt eine dünne Lage Bindegewebe, dann die Endothellage. Endothelien springen ins Lumen vor, einzelne sind abgeblättert und liegen im Lumen. Der Inhalt enthält in grosser Menge Blut. Die vorgefundenen kleinen Venen sind meist von dünner Wandung und zeigen ähnliche Verhältnisse in kleinerem Maassstabe wie die grösseren.

Zwischen langen und kurzen hinteren Ciliararterien ist hier kein Unterschied möglich. Fast sämtlich zeigen sie in ihrem Verlauf bald hier, bald dort mehr oder weniger starke Veränderungen, je näher der Sklera, desto stärker sind sie. Die Adventitia besteht aus derbem fibrösem Gewebe, das konzentrisch angeordnet ist und relativ wenig elastische Fasern hat. Die nur undeutlich ausgeprägte Elastica externa ist vielfach aufgesplittert und sendet besonders in die Media Fortsätze aus, so dass die Media nach beiden Seiten hin wenig scharf begrenzt ist, da auch aus der Intima her elastische Fasern hineinwuchern, die die ganze Dicke dieser Schicht durchziehen. Muskuläre Elemente sind nur spärlich vorhanden. Nach der Intima zu (oder schon in ihr?), direkt an der Elastica interna, sind kleine rundliche Zellen, deren Kern nur wenig kleiner als der Protoplasmasaum ist; sie sind vielfach von elastischen Fasern umgeben, die von der Elastica interna hineinwuchern. Auch in der ganzen Dicke der Schicht finden sich diese Zellen. Die Elastica interna ist nirgends kräftig ausgeprägt, sondern überall vielfach aufgesplittert und in kurze Stücke zerfallen, die nach allen Seiten hin verlaufen; vom Endothelbeleg ist nichts zu erkennen. Es ist nur eine ganz dünne Schicht Bindegewebe, das auch zwischen den elastischen Fasernetzen liegt, nach dem Lumen zu vorhanden, vielfach vorspringend. Das Lumen ist dadurch sehr verengt, nie von grösserem Durchmesser als die Wandung selbst. An andern daneben liegenden ist die Endothellage deutlich in Gestalt von knospenförmig vorspringenden Zellen. Teilweise ist auch die Zellwucherung zwischen Media und Intima so stark, dass das Lumen dadurch verengt wird.

Ein anderes Gefäss ist durch ein Gewebe aus länglichen und rundlichen Zellen (Endothelabkömmlinge), zwischen denen feine elastische Fasern liegen, völlig verschlossen.

Wieder ein anderes zeigt dicke, ins Lumen vorspringende Wülste elastischer Fasern mit Bindegewebe und wenig Zellen. Dieser Vorsprung hat halbmondförmige Gestalt. Hier ist auch Spaltbildung im Bereich der Media zu finden. Die vorhandenen kleinen Arterien, bei denen die Schichtung nicht ausgesprochen ist, haben ebenfalls Wucherungen der elastischen und bindegewebigen Bestandteile.

In einem Präparat fanden sich z. B. unter den 15 grösseren vorhandenen Arterien (mit dreifacher unterscheidbarer Wandung) 2 mit nur leichter Verengerung und geringer Veränderung, 11 waren in allen Graden verändert bis zum Freibleiben nur eines Schlitzes; 2 waren völlig verschlossen; von den in diesem Präparat nicht gänzlich obliterierten und geringgradig veränderten sind bei der Serienuntersuchung ebenfalls das eine oder andere Gefäss im weiteren Verlauf als stark verändert und zum Teil verschlossen gefunden.

Beim Eintritt in die Sklera wird die Adventitia äusserst reduziert; die meisten Gefässe liegen in einem lockeren Gewebe, das nicht sehr dick ist. Weiter in der Sklera verschwindet dieses, so dass die Skleralfasern der Gefässwand direkt anliegen. Die Wand besteht hier meist nur aus dicker Elastica, die stellenweise in einzelne Stücke zerfallen ist und nur in mässigem Grade aufgesplittert ist, die Wucherung ins Lumen hinein ist äusserst gering. Die Media ist kaum vorhanden, nur nach aussen zu einige konzentrisch angeordnete Bindegewebsfasern. Auch beim Eintritt in die Chorioidea tritt keine Veränderung auf, soweit bei der dort bestehenden starken Atrophie etwas Genaueres erkannt werden kann.

Die eine Art. cil. post. long. liegt mit Nerven und einigen kleineren Gefässen in der Episklera in einer Art Kanal, dessen Scheidewand von einem lockeren Bindegewebe gebildet ist. Einzelne kleinere Gefässe, von denen eins thrombosiert ist, liegen zerstreut in dem Kanal. Die Arterie zeigt nur geringe Intimaverdickung, die das Lumen kaum einengt. Sie tritt sehr bald allein ziemlich steil durch die Sklera, während der Nerv in dem sich mehr und mehr verengenden Kanal mit einem Gefäss (Vene?) zurückbleibt, die bald enger, bald weiter wird und später (mehr nach vorn zu) durch elastische Fasern fast völlig verschlossen ist.

2. lange hintere Ciliararterie: Vor Eintritt in die Sklera in Begleitung des Nerven sind eine Reihe von Arterien, von denen einzelne beträchtliche Wandverdickung durch Wucherung der Intima und Adventitia aufweisen. Mit dem Nerv zusammen in die Sklera treten eine grössere Arterie, die aber ziemlich steil gleich zur Chorioidea verläuft, und zwei kleinere; diese liegen durch ein bindegewebiges Septum vom Nerven getrennt in lockerem, mit elastischen Fasern vermischtem Gewebe, weiterhin nur von Sklerafasern umschlossen. Es besteht leichte Rundzelleninfiltration in diesem Gewebe. Beide haben hyperplastische Intimaverdickung, die das Lumen beträchtlich einengt, die mehr skleralwärts gelegene obliteriert bald völlig, so dass nur noch die eine, immer enger werdende Arterie den Nerven begleitet; sie hat schliesslich ein äusserst kleines, durch Wucherung der Intima verengtes

Lumen, später wird das Gefäss wieder etwas weiter. In der jetzt mit zahlreichen elastischen Fasern durchsetzten Umgebung der Arterie tritt ein dichter, jedoch kleiner Rundzellenherd auf. Im übrigen besteht das den Kanal bis zur Arterie ausfüllende Gewebe aus netzförmig angeordnetem Bindegewebe. Im weiteren Verlauf sieht man einen langen Ciliarnerven in der Sklera ohne Arterie, auf beiden Seiten mit zellreichem Bindegewebe versehen.

Vordere Ciliargefässe: Man sieht häufig unregelmässige Gebilde, die von einem zellreichen Gewebe durchsetzt sind, die Sklera vom Corpus ciliare nach aussen zu durchziehen. Die Zellen sind länglich, die Kerne oval. Bei schwacher Vergrösserung sieht man nur ein kleines spaltförmiges Lumen, das in der äusseren Sklera am grössten ist (dort sind auch die einmündenden Gefässe stark erweitert) und das nach innen zu fast völlig verschlossen ist. Bei Elasticafärbung liegen dann in diesem Granulationsgewebe meist zwei rundliche von elastischen Fasern eingeschlossene Partien, von denen sich zunächst nicht sagen lässt, ob es Arterien oder Venen sind; sie liegen dicht beieinander; ihre Elastica ist vielfach ausgesplittert und verteilt sich in die Umgebung, auch nach dem Inneren zu, welches von gleicher Zellwucherung ausgefüllt ist, wie sie die Umgebung hat. Am Corpus ciliare besteht meist nur ein ganz kleines Lumen bis zu völligem Verschluss, meist die Vene betreffend; jedoch hat auch die Arterie ein äusserst enges Lumen. Erst weiter nach aussen wird die Arterie und Vene deutlicher unterscheidbar, da die elastischen Fasern mehr zusammenrücken. Auch dann ist die stärkste Wucherung meist in der Vene vorhanden. Die äusseren Venen sind gut gefüllt ohne wesentliche Veränderungen.

Die Vortexvenen sind alle in mehr oder weniger gleicher Weise verändert. Soweit sie ausserhalb der Sklera und in dem episkleralen Gewebe sichtbar waren, liegen sie in einem relativ weiten Kanal, dessen Zwischenräume von einem lockeren Bindegewebe ausgefüllt sind. Die Wandung ist verhältnismässig dünn, besteht aus Bindegewebe mit zahlreichen elastischen Fasern und geringem Zellgehalt. Die Elastica interna bildet an quergetroffenen Schnitten eine dünne Faserschicht parallel der Wandung, deren Verlauf an schräg getroffenen Präparaten schräg gegen das Lumen zu gerichtet ist, so dass eine Art feiner Schraffierung entsteht. Ein Teil der elastischen Fasern, der auf dem reinen Querschnitt nur als Punkt zu sehen ist, verläuft in der Längsrichtung des Gefässes. Im weiteren Verlauf wird der Kanal bald enger, das Zwischengewebe verschwindet, so dass die Wandung der Vene den Skleralfasern direkt anliegt. Das Lumen wird schlitzförmig. Die Endothelschicht, die vorher eine einfache glatte Lage bildet, lässt einzelne Zellen vorspringen und zeigt auch zuweilen eine mehrfache Lage. Zwischen den gewucherten Endothelzellen ziehen oft feine elastische Fasern hinein. Je näher zur Aderhaut, desto schlitzförmiger wird das Lumen, desto stärker wird die Endothelsprossung. Im inneren Drittel der Sklera teilen sich die Gefässe meist in zwei Äste, die divergierend zur Chorioidea verlaufen und so ein Stück Sklera umschliessen. Die gemeinsamen Stämme sind vor der Teilung sehr stark in die Breite gezogen, so dass fast Wand auf Wand liegt. Die Endothelwucherung ist am stärksten an den beiden Seiten der Vene; in der Mitte sind die gewucherten Zellen oft mit der gegenüberliegenden Lage verwachsen, so dass spangenförmige

Vorsprünge das Lumen in mehrere kleinere Abschnitte zerlegen, die dann teilweise auch wiederum durch Zellwucherungen verschlossen sind. Dabei sind bei der Enge des Skleralkanals die Verbindungszüge nur wenige Zellen dick. — Diese obliterierende Wucherung setzt sich auch auf die zur Chorioidea abgehenden Äste fort; dort ist oft nur ein ganz schmaler Spalt vorhanden, der durchgängig ist; ganz verlegt war nur eine Vene. In der atrophischen Chorioidea wiesen die den Wirbelvenen entsprechenden Gefässe teilweise ebenfalls obliterierende Wucherungen auf, teilweise konnte keine Abweichung vom Verhalten der übrigen Chorioidealgefässe gefunden werden. Oft war es unmöglich, ein entsprechendes Gefäss in der Aderhaut aufzufinden.

Der Inhalt der Venen bestand im nicht verengten und im verengten Teil aus einer geringen Blutmenge.

Obwohl sich klinisch hier ein ähnliches Bild bot, wie in Fall III, so rangiert der Fall bezüglich seiner pathologisch-anatomischen Veränderungen mehr zu den beiden ersten Untersuchungen. Es ist zu bedauern, dass hier das Glaukom offenbar schon recht lange bestand, so dass wir schon degenerative Veränderungen haben, die die Unterscheidung zwischen den ersten Erscheinungen und den Folgezuständen naturgemäss erschweren. Immerhin ist die Untersuchung dieses Falles auch insofern lehrreich, als wir es hier mit excessiven Veränderungen zu tun haben, und zwar auch extraokular, die wir wohl nicht als sekundär bezeichnen können und dürfen.

Als degenerativer Zustand ist das Auftreten des Pannus glaucomatosus zu bezeichnen, der zwischen Epithel und Bowmanscher Membran gelegen bereits in sklerotisches Bindegewebe umgewandelt ist; ebenso sind dazuzurechnen die beiden Ausbuchtungen der Sklera in der hinteren Hälfte. Es ist hier eine eigentümliche Form der Skleralstaphylome: sie verlaufen nämlich gleichmässig in der mittleren Horizontalebene in meridionaler Richtung vom Äquator aus nach hinten und sind völlig symmetrisch angeordnet. Da sie von nur geringer Breite waren, ungefähr wie stark gefüllte Venen, wie sie am Auge vorkommen, ausserdem durch das dunkel durchschimmernde Pigment diese Vorstellung noch nährten, wenn man sich auch nicht erklären konnte, welche Gefässe es hätten sein können, so war die Überraschung gross, als es sich bei der Untersuchung herausstellte, dass es einfach Ausbuchtungen der Sklera waren, die diese Erscheinung hervorriefen. Es wurde nach einer Ursache für diese ungewöhnliche symmetrische Anordnung gesucht wie Gefässdurchtritten, aber vergeblich; es fand sich in ihnen nichts derartiges. Die Wirbelvenen lagen entfernt von diesen Ausbuchtungen, und die hinteren langen Ciliararterien verliefen zu weit hinten. — Die Sklera war auch im übrigen verdünnt, aber nirgends mehr ausgebuchtet.

Die totale Atrophie der gesamten Uvea ist natürlich auch eine Rückbildungserscheinung und durchaus nichts für Glaukom spezifisches; ebenso steht es mit der Netzhaut.

Der Kammerwinkel ist trotz der Iridektomie überall verlegt, an der Colobomstelle durch bindegewebige Neubildungen.

Eine andere bei Glaukom als typisch angesprochene Erscheinung ist die Sehnervenexcavation, die wir in den bisherigen Fällen nur partiell bei II sahen. Hier bestand sie in grosser Tiefe. Es liegen leider keine Schnitte in der Horizontalebene vor, jedoch kann man aus den in der Querrichtung zum Sehnerven angelegten Schnitten mit Deutlichkeit das Fehlen von Nervengewebe (wenn es auch verändert wäre) an Stellen, wo es hätte sein sollen, erkennen. Es besteht im Präparat ein Loch, das ausgekleidet ist mit Zügen nicht spezifischen Gewebes, ähnlich wie wir es bei Fall II als Auskleidung des Sehnervenkopfes fanden. Davor nach dem Loch zu liegen vorspringend die Gefässquerschnitte, die zum Teil Veränderungen zeigen. Es ist ein ganz ähnliches Bild, wie es Panas und Rochon-Duvigneaud in ihrer Abhandlung über das Glaukom auf S. 130 abbilden.

Unsere Hauptinteressen beanspruchen die Gefässe, und zwar sämtliche im Auge vorkommenden, zu- und abführende. Wenden wir uns zunächst dem Netzhautgefässsystem zu, das ja ophthalmoskopisch in vivo bei den meisten Fällen von hämorrhagischem Glaukom schon vorher erkrankt gefunden wird. (Hier konnte es aus äusseren Gründen nicht konstatiert werden, da die Patientin nicht früh genug zur Untersuchung gelangte.) Am zuleitenden Rohr fällt uns im ganzen beobachteten Verlauf eine beträchtliche Wandveränderung auf, die ihren Hauptsitz in der Intima hat. Nur in der Media finden sich noch erhebliche fibröse Schwielen, die eine wechselnde Dicke dieser Schicht bewirken. An der innersten Gefässhaut besteht eine starke diffuse Verdickung, die an manchen Stellen durch herdförmige Verstärkungen gesteigert wird, so dass das Lumen excentrisch gelagert ist. In den Netzhautpartien sind die gleichen Veränderungen, die bei dem verminderten Kaliber in den feineren Verzweigungen und Kapillaren natürlich um so störender empfunden werden.

Die Vene ist 1,2 mm hinter der Siebplatte noch unverändert, sowohl was ihre Ausdehnung als auch ihr Lumen anbetrifft. Bereits $^1/_4$ mm weiter nach vorn zu beginnt ein feines Granulationsgewebe, welches das Lumen allmählich immer mehr einengt, so dass nach

0,4 mm ein fast völliger Verschluss der Vene resultiert, der schliesslich total wird und auf eine kurze Strecke bis zur Teilung der Vene besteht. Stark beteiligt an diesen Veränderungen ist das elastische Gewebe. Vor Eintritt der Wucherung eine einfache Lamelle bildend, löst es sich bald auf in eine Unmenge feinster Fasern, zuerst auf einer Seite, bis schliesslich nur ein ganz kurzes Stück einer stärkeren elastischen Lamelle, die zudem noch vielfach aufgesplittert ist, den Rest der Elastica interna anzeigt. Da die aufgesplitterten Fasern sich auch in der Umgebung der Vene verbreiten und ausserdem an Stärke und Zahl abnehmen, so ist die Grenze der Vene total verwischt. Es wäre in einzelnen Schnitten auch bei spezifischer Färbung einfach unmöglich zu sagen, dass dort ein Gefäss liegt, so wenig unterscheidet sich das verstopfende Gewebe und die Venenwandung von der Umgebung. Nur das genaue Verfolgen in Serienschnitten brachte Klarheit in diese schwierigen Verhältnisse. — Es war merkwürdig, wie wenig sich das Endothel an diesem Obliterationsprozess beteiligte. Es hatte völlig den Anschein, als ob das Endothel rein mechanisch durch das sich zwischen ihm und der elastischen Membran einschiebende Bindegewebe vorgedrängt wurde, selbst in dem nur noch spaltförmigen Lumen. In der Literatur habe ich nirgends dies Zugrundegehen der elastischen Elemente beschrieben gefunden.

Es spricht dies, wie auch die völlige Organisation des Thrombus, für das lange Bestehen dieses Prozesses, der sicherlich in zeitlicher Reihenfolge einen der ersten Vorgänge bei der Erkrankung dieses Auges bildete. Die hinteren kurzen Ciliararterien — die Venen sind ja nur unbedeutend — sind höchstgradig verengert und zwar sämtliche untersuchten. Vielfach mit nur schlitzförmigem Lumen, sind sie vereinzelt völlig verschlossen. Diese Veränderungen erreichten ihren höchsten Grad vor der Sklera, um dann das schon bei den andern Fällen beobachtete Verhalten im skleralen Teil zu zeigen, dass sie nämlich unter bedeutender Reduktion ihrer Wandung ein grosses, durchgängiges Lumen hatten. Es liess sich hier infolge der Schnittrichtung des hinteren Skleralabschnittes senkrecht zur Achse des Sehnerven deutlich dies eigentümliche Verhalten beobachten. Wie sich die Verzweigungen in der Aderhaut verhielten, war nicht mit völliger Sicherheit festzustellen; nur der Umstand, dass die Gefässe an Zahl vermindert waren und sich ihre sklerotischen Wandungen nicht von dem umgebenden fibrösen Gewebe trennen liess.

Die hinteren langen Ciliararterien verhalten sich vor dem Ein-

tritt in die Sklera ebenso wie die kurzen, sind also hochgradig verengert. Ihr Verlauf ist wenig typisch. Nachdem sie mit den Nerven und einigen kleineren Gefässen, die teilweise obliteriert sind, in den Skleralkanal eingetreten sind, verlassen sie bald ihre Begleiter und ziehen steil durch die Lederhaut zur Chorioidea. Die den Nerv weiter begleitenden Gefässe haben ein wechselndes Lumen, sind sogar völlig verschlossen, jedenfalls sind sie offenbar nur ganz nebensächliche Zweige, denen die Ernährung eines grösseren Gebietes unmöglich ist, so dass sie sicher nicht die Hauptäste sind oder gewesen sind. Man muss vielmehr den steil zur Aderhaut verlaufenden Zweig als die eigentliche lange hintere Ciliararterie ansehen.

Als letzte Zuflussmöglichkeit für den Augapfel sind noch die vorderen Ciliararterien vorhanden. Ausserhalb der Sklera waren sie leider nicht zu verfolgen. Innerhalb waren sie in einem Granulationsgewebe eingeschlossen, das sie zum Teil verengte, zum Teil aber völlig verschloss. Es ist eigentümlich, dass die vorderen Ciliararterien sich in der Sklera gerade umgekehrt verhalten wie die hinteren. Denn während diese ihre Veränderungen in der Lederhaut zum grössten Teil verlieren, sind jene gerade dort durch ein zellreiches Gewebe im Innern und in ihrer Umgebung stark eingeengt oder verschlossen.

Es ist nach dem anatomischen Befund an den Arterien klar, dass nur eine aussergewöhnliche geringe Menge Blut in das Auge gelangen konnte. Da trotzdem Drucksteigerung bestand, so muss, wie auch Bartels (110) bemerkt, der Zufluss für den vorhandenen Abfluss noch zu gross gewesen sein, d. h. die Venen müssen noch mehr verengt sein wie die Arterien. Dass sie nicht völlig verschlossen sein konnten, dafür spricht der Umstand, dass das Auge nicht nekrotisch war, was es beim völligen Sistieren der Cirkulation doch hätte sein müssen.

Für die Zentralgefässe ist schon oben festgestellt, dass die Vene völlig verschlossen war. Die andern Emissarien sind die unwichtigen hinteren Ciliarvenen; dann vor allem die Vortexvenen und die vorderen Ciliarvenen. Letzteren wird für den Abfluss des Blutes gerade bei Glaukom eine erhöhte Bedeutung zugeschrieben, ohne dass jedoch genaue anatomische Untersuchungen vorliegen. Es ist wiederum Bartels (110), der die wenigen vorhandenen Befunde zusammenstellt und eigene Beobachtungen daran anschliesst. Dabei waren in seinen drei Fällen meist Verengerungen vorhanden, einzelne in Fall I waren ganz verschlossen.

Ebenso erklärte Harms das Vorkommen einer Thrombosierung einer vorderen Ciliarvene für ein seltenes Ereignis und fügt zu den vorher beobachteten drei Fällen drei weitere eigene hinzu (unter zehn Fällen hämorrhagischen Glaukoms). Auch in unsern Beobachtungen ist dies die einzige, wo sich ein Verschluss einiger vorderer Ciliarvenen fand, trotzdem in zwei andern ebenfalls Blutungen in die vordere Kammer bestanden. Wie dieses verschiedene Gewebe, das sich nicht von dem Gewebe der Umgebung unterschied, zu deuten ist, ob als organisierter Thrombus oder als die Wand durchsetzende Wucherung von aussen her, was wegen der totalen Aufsplitterung der elastischen Elemente möglich wäre, ist nicht zu entscheiden. Der Verschluss des Hirschberg-Ginsbergschen Falles scheint ähnlich zu sein (138). Der Abfluss auf diesen Wegen war also hochgradig herabgesetzt, bei einzelnen völlig abgehoben.

Den Vortexvenen ist eine grosse Bedeutung für die Genese des Glaukoms seit Birnbacher und Czermak (112) zugeschrieben worden, in ihrer Verallgemeinerung sicher mit Unrecht. Von totalem Verschluss der Vortexvenen liegen nur wenige Beobachtungen vor. Birnbacher (113) selbst fand eine Wirbelvene durch Sarkom verschlossen, und in neuerer Zeit hat Tschirkowsky (87) den Verschluss einer Vortexvene (bei atypischem Verlauf derselben) bei hämorrhagischem Glaukom gefunden. In den drei ersten Fällen habe ich weder von perivaskulärer Infiltration noch von Knospungen und Excrescenzen des Endothels etwas finden können. Anders dagegen in diesem Fall. Hier wird das ohnehin enge schlitzförmige Lumen noch weiter verengt durch Auswüchse des Endothels, die oft knospenförmig vorspringend von nur geringer Grösse zu sein brauchen, um die gegenüberliegende Wand zu erreichen und so die Lichtung zu verschliessen. Einzelne kleinere Äste sind auf diese Weise völlig verschlossen, während die Hauptstämme eine, wenn auch nur sehr geringe Durchgängigkeit bewahrt haben. —

Überblicken wir diese vier Befunde, so fallen uns eine Reihe von Veränderungen auf, die zu regelmässig sind, um zufällig zu sein. Es sind dies vor allem die Schädigungen der Gefässe des Auges. Betrachten wir zunächst die Gefässe der Netzhaut, so finden sich in drei Fällen Veränderungen, die zu schweren klinischen Störungen Veranlassung gaben. Es handelte sich stets um die Folgen der Angiosklerose, die mehr oder weniger hochgradig an den verschiedenen Stellen ihren Sitz hatte. In Fall I sitzen die Veränderungen hauptsächlich in den feineren Ästen der Arterien und wohl auch der Venen.

dagegen weiter zentral im II. Fall, bei dem sich ein Verschluss der Arterie im Stamm fand, daneben noch wie bei ersterem eine Erkrankung der feineren Gefässverzweigungen, so dass hier das gesamte Gebiet der Netzhautarterie vom Stamme bis in die Kapillaren schwer geschädigt war. Leider lässt sich nichts sicheres über die Venen sagen, da gerade die betreffenden Schnitte fehlten. — Im IV. Fall endlich liegen die Hauptveränderungen in der Vene. Zwar ist auch die Arterie durch hyperplastische Intimaverdickung und regenerative Bindegewebswucherung sehr verengt, doch ist die Vene viel stärker befallen, da dort ein völliger Verschluss besteht.

Es ist ja dies Verhalten der Netzhautgefässe zum hämorrhagischen Glaukom allgemein bekannt. Unter den Zusammenstellungen von Harms (30) sind zunächst in der Tabelle, die sich mit dem Bilde der sogenannten Venenthrombose allein befasst, 15 Fälle zusammengestellt, von denen neun Glaukom haben. Ausserdem fügt er fünf eigene Fälle hinzu, die sämtlich Glaukom hatten. Ausscheiden aus der Beurteilung möchte ich den Fall Yamaguchis (203a), bei dem die Venenerkrankung bedingt war durch lokale Prozesse. Es sind dann nur 14 Fälle und fünf eigene. Betrachtet man die fünf Fälle ohne Glaukom, so ist bei ihnen die Venenverstopfung auf marantischer Basis erfolgt und lokale Wanderkrankungen sind nicht nachgewiesen worden. [Angeluccis (105) Fall ist ja schon häufig beanstandet und gehört streng genommen wegen des Fehlens von Blutungen überhaupt nicht hierher.] Der einzige Fall dieser Art, der dem Glaukom nachfolgte, ist der III. Fall von Harms selbst, doch scheint es mir nicht sicher zu sein, da ja doch Gefässwandveränderungen bestehen, ob er nicht in die Rubrik II (Fälle von Venenverschluss durch Thrombose auf Grundlage einer primären lokalen Wanderkrankung) einzureihen ist. Vielleicht ist gerade das Nachfolgen von Glaukom in diesem Sinne zu verwerten. Es wären nach Abzug dieser fünf Fälle und der (fraglichen?) Einreihung des Harmsschen III. Falles 14 Beobachtungen von Retinitis haemorrhagica und ebenso häufigem Auftreten von Glaukom. Bei all diesen Fällen waren Gefässwanderkrankungen vorhanden. — Wenn auch Ischreyt (38) bemerkt, dass natürlich meist die Fälle zur Untersuchung kommen, die wegen des Glaukoms enucleiert werden, so ist doch der Prozentsatz höchst auffällig und es wäre doch anzunehmen, dass auch einmal, ebenso wie bei den fünf, wo der Thrombus auf marantischer Basis beruhte, ein der Leiche entnommenes Auge mit Wandveränderungen an der Zentralvene gefunden wäre, bei dem kein Glaukom vorhanden war.

In der Tabelle III führt Harms die Fälle an, bei denen eine Erkrankung beider Zentralgefässe bestand. Es scheiden aus die Fälle, bei denen keine Blutungen bestanden [Watson und Nettleship (201), Angelucci (2 Fälle, 105), ferner Gonin (128) aus dem gleichen Grunde wie Yamaguchi (203a)]. Es bleiben dann noch 17 Fälle, bei denen 16mal Glaukom nachfolgte. Man könnte sogar den Fall Nuel (176a), noch als zu früh enucleiert aus andern Gründen, nicht gelten lassen. Dazu noch vier von Harms, alle mit Glaukom. Also hier 21 Fälle mit Wandveränderungen der Zentralgefässe und dabei 20mal Glaukom. Vorhin hatten wir 14 Fälle und 14mal Glaukom. Dazu kommen noch drei Fälle von Bauer (7). Im ganzen also sind es 35 Fälle von Retinitis haemorrhagica und dabei 34 von Glaukom. Dabei bestanden stets Wandveränderungen der Zentralgefässe, sei es jedes für sich, sei es beider zugleich. Es muss also wohl ein Zusammenhang bestehen zwischen den Gefässwandschädigungen und dem Glaukom, und also auch der sogenannten Retinitis haemorrhagica, die meist auf lokale Gefässveränderungen zurückzuführen ist, und dem Glaukom.

Bei meinen drei Fällen, wo Schädigungen an den Zentralgefässen bestanden, war ebenfalls dreimal Glaukom.

Anders sieht es mit den Ciliargefässen aus. Hier liegen mit Ausnahme der Beobachtungen an Aderhaut und der intrasklera len Teile dieser Gefässe kaum Untersuchungen vor. Ausser Bartels (110) sind keine Untersuchungen angestellt über das extrabulbäre Verhalten dieser Arterien beim Glaukom. Hirschberg und Ginsberg (138) erwähnen noch kurz eine dahingehende Beobachtung, und Panas und Rochon-Duvigneaud (58) bilden ein endarteriitisch erkranktes Gefäss der Orbitalhöhle ab, ohne dieser Veränderung jedoch eine grössere Bedeutung beizulegen. Sogar bei hämorrhagischem Glaukom, wo doch alles auf Schädigung der Gefässwände hinzielt, ist dies Gebiet stets vernachlässigt zugunsten der Netzhaut. Hier treten ja allerdings die Erscheinungen von Gefässerkrankungen eklatant in die Erscheinung, während die Ciliargefässe wegen ihrer reichlichen Anastomosen natürlich derartig in die Augen springenden Symptome nicht hervorrufen können. —

Betrachten wir die vorgefundenen Veränderungen, so sehen wir, dass wir es hier mit Arteriosklerose höheren Grades zu tun haben, die sicher über das Maass der gewöhnlichen, fast physiologisch zu nennenden Gefässerkrankung hinausgeht. Meines Erachtens geht Kerschbaumer (148) zu weit, wenn sie auch durch arteriosklerotische

Prozesse gänzlich verschlossene Gefässe zu den gewöhnlichen Alterserscheinungen rechnet, selbst wenn daraus keine Funktionsstörung resultiert. — Es ist auffallend, wie hier stets die Adventitia in ausserordentlicher Weise verbreitert und in ein derbes, sklerotisches, vielfach homogenes Gewebe umgewandelt ist. Weniger stark ist die Media befallen, wo man die Degeneration als solche natürlich auf die gleichen Ursachen zurückführen muss wie die Erkrankung der andern Schichten, wo aber das Auftreten von elastischen Elementen vielfach einen durchaus sekundären Eindruck macht, da man diese Fasern fast stets von der Elastica interna oder in geringerem Maasse von der Adventitia her verfolgen kann. Als stärkst befallener Teil der Gefässwand erscheint die Intima, wie dies ja meist bei der gewöhnlichen Altersklerose der Fall ist.

Es liess sich ein Unterschied des Grades bei den einzelnen Fällen nicht finden bezüglich der langen und kurzen hinteren und der vorderen Ciliararterien, soweit letztere untersucht werden konnten. In den beiden ersten Fällen, bei denen die Veränderungen der Ciliargefässe ziemlich gleich waren, trat in dem einen klinisch diese Erkrankung in Gestalt einer Vorderkammerblutung hervor. Anatomisch war noch Netzhautablösung durch ein anscheinend eiweissreiches Exsudat vorhanden, das sicher auch auf Rechnung des gestörten Flüssigkeitsaustausches der Aderhaut zu setzen ist. Es bestand an den Arterien eine mehr diffuse Intimaverdickung, die hauptsächlich auf Kosten der gewucherten elastischen Fasern zu setzen ist, wogegen die Bindegewebswucherung nur einen bescheidenen Raum einnahm. — Im Fall III, wo die Veränderungen der Netzhautgefässe nur gering waren, überwogen die der Ciliargefässe bedeutend. Sie waren auch viel bedeutender als in den beiden ersten Beobachtungen, und führten zu starker Einengung, ja zum völligen Verschluss des Lumens. Die Folge war eine Vorderkammerblutung, ferner ein subretinaler Erguss, der die ganze Netzhaut trichterförmig abgehoben hatte. Es ist nicht denkbar, dass hier wie für die meisten Fälle der serösen Netzhautablösung eine Schrumpfung des Glaskörpers die Ursache ist, wobei dann der Erguss erst als sekundär zu betrachten wäre, da in diesem Falle eine Hypotonie des Auges bestehen müsste. Vielmehr müssen wir den Erguss als das Primäre ansehen.

Das letzte Präparat endlich bot, wie in der Netzhaut, so in gleichem Maasse in den Ciliargefässen, die stärksten Schädigungen dar. Hier waren sämtliche Gefässe so hochgradig verändert und meist verschlossen, dass daraus die schwersten Folgezustände resul-

tieren mussten. Es ist bei dem langen Bestehen des Glaukoms, das wir bei der starken Degeneration annehmen müssen, leider schon im ganzen Uvealtractus zur Atrophie gekommen, so dass man das Ergebnis dieser Untersuchung nur bedingt und im Zusammenhang mit andern Fällen verwerten kann.

Ein weiteres Zeichen von Arteriosklerose ist die Verlängerung der Gefässe, die sich dadurch kund gibt, dass eine äusserst beträchtliche Schlängelung besteht. Zwar sind die hinteren Ciliargefässe normalerweise stärker als andere Gefässgebiete geschlängelt, wohl um das Auge vor den Schwankungen des Blutdruckes zu schützen, aber hier liegt doch eine überaus starke, ins Gebiet des Pathologischen fallende Krümmung vor. Es liess sich natürlich dies auf einem Schnitte nicht sehen, sondern nur die Verfolgung durch Serien brachte da Klarheit. Denkt man sich eine Gefässschlinge mit zuführendem Teil *a* und abführendem *b*, so ergibt ein Querschnitt *cc'* zwei Lumina, ebenso jeder folgende bis zur Umbiegung; allmählich bekommen wir nur ein Lumen, nämlich dann, wenn gerade die Umbiegung getroffen ist, wie etwa *dd'* (siehe Fig. 4). Treffen wir auf weiteren Schnitten gerade die Wand, so erscheint das vorher beobachtete Lumen vollständig verschlossen, natürlich durch Bestandteile der Wand; diese Bestandteile gleichen, wenn das Gefäss pathologisch verändert war, ebenfalls pathologischen Gebilden, so dass man z. B. eine Endarteriitis oder etwas derartiges zu sehen glaubt. Da aber im weiteren Verlauf das verstopfte Gefäss einfach aufhört, so ist es einleuchtend, dass nur eine Richtungsänderung vorgelegen hat.

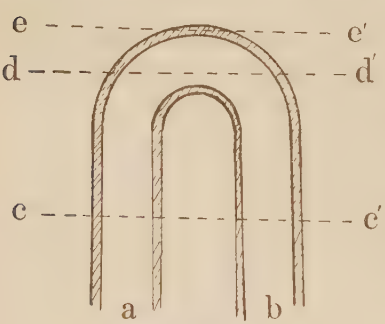

Fig. 4.

Bei allen vier untersuchten Augen bestand trotz dieses dem Grad nach recht verschiedenen Verhaltens der hinteren kurzen Ciliararterien extraokular eine merkwürdige Übereinstimmung in ihrem intraskleralen Abschnitt, die Bartels (110) zuerst beschreibt und Hirschberg-Ginsberg (139) als häufig bei Glaukom vorkommend bezeichnen. Ohne Kenntnis dieser schon vorher veröffentlichten Untersuchungen fielen sie mir gleich bei dem ersten Auge auf, so dass eine Beeinflussung durch die früheren Autoren nicht stattgefunden hat. Zunächst streift sich die ständig sehr dicke Adventitia ab, oder

vielmehr sie geht in das ähnliche Gewebe der Episklera über, so dass sie bei der Färbung von der Umgebung nicht mehr getrennt werden kann; jedenfalls ist im skleralen Teil kein der Richtung des Gefässes entsprechender Gewebsmantel vorhanden. Auch die Media verschwindet in den meisten Fällen gänzlich, nur ganz vereinzelt sind zellige Elemente, die Ähnlichkeit mit Muskelzellen haben, vorhanden, nie aber in doppelter Lage. Da ja von der Sklera aus verbindende Bindegewebsspangen zur Wand verlaufen, die eine Kontraktion des Gefässes nicht gestatten würden, so ist eine Muskelschicht auch völlig überflüssig. Ebenso liegt hier kein Bedürfnis für eine Adventitia vor, da die skleralen Fasern den Schutz und die Stütze des Gefässes übernehmen. Die Intima besteht aus der elastischen Lamelle und der Endothellage; erstere ist nur mässig aufgesplittert und auch das nicht immer, letztere bildet eine einfache Zellschicht. Irgendeine Wucherung oder Verdickung wesentlicher Art wurde nirgends gefunden. Das Lumen ist infolgedessen nicht nur nicht verengt, sondern erscheint im Kontrast zu den verengten Arterien extraskleral eher etwas erweitert.

Besonders deutlich sieht man diese Verhältnisse in Fall IV, bei dem auch der hintere Skleralabschnitt senkrecht zur Längsachse des Sehnerven geschnitten wurde und die Schnitte eine Dicke von 15—20 μ hatten. Hier auf dem Querschnitt sind die durchtretenden Gefässe weite Hohlräume mit dünner Endothellage und spärlichen elastischen Elementen, den Skleralfasern dicht anliegend. Bartels (110) hatte sie deshalb anfangs für weite Venen gehalten, bis ihn die Verfolgung dieser Hohlräume über ihre arterielle Natur aufklärte. Sie sehen in der Tat so aus, ja ich möchte sie am ehesten den Sinus der Dura mater vergleichen, denen sie auch wegen ihrer Unmöglichkeit der Änderung des Lumens gleichen.

Es ist mir nicht erinnerlich, dies je an nicht glaukomatösen Augen gesehen zu haben, jedenfalls finde ich bei Merkel und Kallius, sowie bei Leber nichts davon erwähnt. In der Aderhaut nehmen die Arterien wieder ihre drei Schichten an, als ob die hier nötige völlige Funktionsfähigkeit sich selbst die nötigen Hilfsmittel dazu schaffte. Es treten dann auch wieder sklerotische Prozesse auf, die jedoch weniger hochgradig sind als vor der Sklera. Weshalb nun aber die extrabulbär bestehende Veränderung der Intima sich nicht am intraskleralen Teil findet, dafür fehlt mir jeder Grund. Sollten wir doch eher nach Thoma eine kompensatorische Verengerung in dem gegenüber den andern Abschnitten erweiterten Teil finden, um

so mehr als durch Kontraktion der Wandung kein Ausgleich geschaffen werden kann. Fasst man die Arteriosklerose als Abnutzungskrankheit auf, so müssten die stark in Anspruch genommenen Gefässe auch stärkere Veränderungen zeigen. Man könnte so vielleicht annehmen, dass dies intrasklerale Stück infolge seiner eigenartigen Wandverhältnisse — wenn diese nämlich normal sind — weniger belastet und deshalb weniger zu Erkrankung disponiert wäre. Jedoch erscheint mir diese Annahme selbst etwas gesucht, da es sich doch nur um ein so kurzes Stück, durchschnittlich 1,0 mm handelt.

Es sind die bei Glaukom gefundenen Gefässveränderungen von einigen Autoren als durch die Drucksteigerung veranlasst angesehen worden. Doch spricht dagegen das sowohl von Harms als auch von mir beobachtete fleckweise Auftreten der Veränderungen, z. B. der Aderhaut und vor allem das hier vorliegende extrabulbäre Verhalten, das doch keinenfalls durch intraokulare Drucksteigerung erklärt werden kann. v. Garnier (124, 126) führt vor allem die Gefässveränderungen auf Drucksteigerung zurück. Dagegen kann ich eine Beobachtung anführen, bei der sich eine stärkere regenerative Bindegewebswucherung und hyperplastische Intimaverdickung im extrabulbären Teil der Zentralarterie des Sehnerven fand, in einem Fall von Glaukom nach durchgebrochenem Hornhautgeschwür mit vorderer Synechie. Es bestand ebenfalls Neigung zu Blutungen bei der erst 31jährigen Frau. Dabei waren die intrabulbären Teile der Zentralarterie in viel geringerer Weise verändert (siehe Fig. 5).

Die Aderhaut bietet ein wechselndes Verhalten; es ist meist eine starke Blutüberfüllung vorhanden, besonders der Venen, so dass häufig eine Verdickung der Gesamtschicht die Folge ist. Das Stroma ist zerstört und durch eine derbe fibröse Grundsubstanz ersetzt. Ödem besteht nur in Fall I und in geringem Grade in Fall III, wohl den beiden nur kurze Zeit bestehenden Glaukomen. In den beiden andern Fällen ist es schon zu einer Atrophie gekommen, die das ursprüngliche Verhalten nicht mehr erkennen lässt. Rundzellenherde sind nur ganz vereinzelt in Fall II und III zu finden.

In gleicher Weise atrophisch ist die Iris, während der Ciliarkörper in den drei ersten Fällen zwar eine fibröse Grundsubstanz, jedoch keine Verkleinerung des Volumens aufzuweisen hat. Der Kammerwinkel ist dreimal verwachsen, einmal (Fall III) offen, in den unteren Teilen mit Blut vollgepfropft, oben jedoch frei.

Eine weitgehende Übereinstimmung ergab die Untersuchung der Sklera, die wenigstens in den ersten drei Fällen auf gleiche Weise

untersucht wurde. Bei dem vierten Fall konnte es infolge der andern Schnittrichtung nicht so auffallend gefunden werden, doch bestand es offenbar auch hier. Die elastischen Fasern, welche sich nach den Untersuchungen Sattlers (183), Stutzers (215a), Kiribuchis (149), Prokopenkos (179) und Ischreyts (143, 144) sehr reichlich überall finden, waren auch in unsern Präparaten im hinteren Teil sehr gut ausgebildet, auch die feinsten. Nach vorn zu nahmen sie jedoch an Zahl derartig ab, dass vom Äquator an fast gar keine mehr vorhanden waren. Als Vergleichsobjekt für die Güte der Färbung

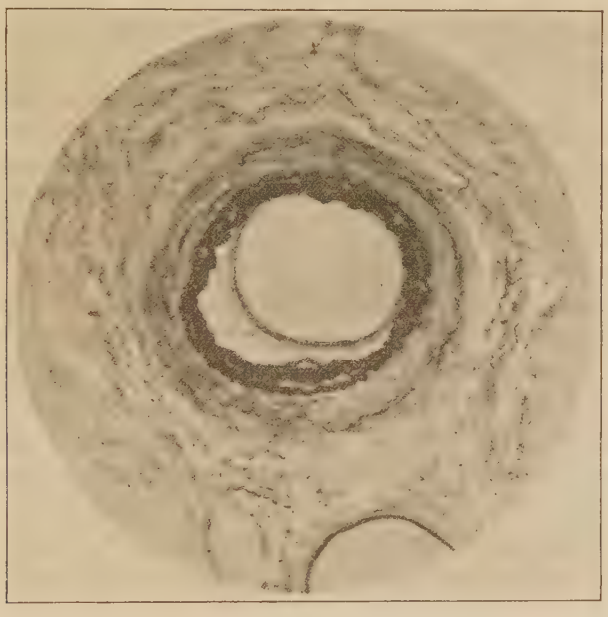

Fig. 5.

dienten die vielen elastischen Elemente des Ciliarkörpers, die im Gegensatz zu den skleralen Fasern gut gefärbt waren. Es nimmt dadurch die Elastizität der Sklera ab, so dass so ein Ausgleich der Druckschwankungen nicht mehr stattfinden kann. Es hat jedoch wohl keinen Einfluss auf die Form des Bulbus, der, um dem vermehrten Inhalt einen grösseren Raum zu gewähren, die Gestalt anzunehmen bestrebt ist, die bei kleinster Oberfläche den grössten Rauminhalt hat, nämlich die Kugelgestalt. In unsern Fällen sehen wir wenigstens ein Verstreichen des Cornealfalzes.

Die rein sekundären Degenerationserscheinungen von seiten der Netzhaut bieten nichts Charakteristisches dar.

Eine sich bei jeder pathologisch-anatomischen Untersuchung stets aufdrängende Frage ist die, ob wir auf Grund des durch die mikroskopische Untersuchung gewonnenen Befundes die klinischen Erscheinungen erklären können. Denn nur auf Grundlage der pathologischen Anatomie ist eine exakte klinische Diagnose und Erklärung der Krankheit möglich. Besonders für das Glaukom ist eine solche Vergleichung noch sehr nötig, da die Pathogenese dieser Erkrankung noch wenig geklärt ist. Es sei mir deshalb gestattet, auf Grund der vorliegenden Befunde einen Versuch zu machen, wie ich mir das Zustandekommen des Glaukoms in diesen Fällen erkläre.

Zunächst der Sitz des Glaukoms. (Dies gilt auch vom nicht hämorrhagischen Glaukom.)

Das Bulbusinnere wird durch ein Diaphragma, das aus den Ciliarfortsätzen, den Zonulafasern, der Linse und der Iris besteht, in zwei ungleiche Teile getrennt. Auch die strukturlose Hülle des Glaskörpers trägt einen Teil des Druckes, wie man sich bei einer Extraktion der Linse in der Kapsel vielfach überzeugen kann. Im allgemeinen ist der Druck beider Augenkammern gleich. Macht man eine Eröffnung der vorderen Kammer, so dass der Humor aqueus abfliesst, so tritt das Diaphragma nach vorn; die Vorderkammer ist flach bzw. aufgehoben. Umgekehrt tritt bei Eröffnung des hinteren Augenraums das Diaphragma zurück, die vordere Kammer wird tief. Letzteres Verhalten konnten wir unlängst sehr schön bei einem Kinde beobachten, das sich durch einen Stich eine ungefähr 4 mm lange Wunde der Sklera parallel dem Limbus und ungefähr 1 cm von diesem entfernt zugezogen hatte.

Beim typischen Glaukom beobachtet man nun stets eine Abflachung der vorderen Kammer infolge Vorrückens des Diaphragmas. Der Druck wirkt also von hinten, ebenso wie bei Entleerung der vorderen Kammer. Dies kann nur dadurch geschehen, dass der Inhalt im hinteren Bulbusraum zunimmt, da ja eine Verkleinerung der Bulbuskapsel nicht möglich ist. Wodurch die Vermehrung des Inhalts des hinteren Raumes bewirkt wird, ob durch Retention oder Hypersekretion, ist zunächst gleichgültig. Der Druck wirkt selbstverständlich gleichmässig nach allen Seiten, findet jedoch hinten und seitlich einen Widerstand, der ihm Schranken setzt. Nur nach vorn ist das relativ bewegliche Diaphragma, das dem gesteigerten Druck von hinten nachgeben kann.

Würde anderseits ein primäres Abflusshindernis des vorderen Kammerinhalts bestehen, so würde sich zunächst der Druck in diesem

vorderen Teil des Auges erhöhen. Das Diaphragma müsste nach hinten getrieben werden, da hinten ja noch der normale, also niedrigere, Druck besteht. Dies ist aber beim typischen Glaukom nicht der Fall, vielmehr das Gegenteil. Alle die Hypothesen, die einen Verschluss des Kammerwinkels als die erste Ursache der Drucksteigerung ansehen, stehen meines Erachtens in unlösbarem Widerspruch zu den oben angeführten Tatsachen. Es ist einerlei, ob man, wie Knies (43) es tut, eine entzündliche Verwachsung des Kammerwinkels annimmt, oder wie Weber (201a) einen Verschluss durch Anpressung des Ciliaransatzes der Iris.

Das gleiche gilt von den Versuchen, durch Verschluss des Ligamentum pectinatum durch irgendwelche Stoffe, sei es Blut oder ein eiweissreiches Exsudat [Troncoso (196)], die Drucksteigerung erklären zu wollen, da sie alle im Prinzip auf die gleiche Hypothese hinauslaufen. In allen diesen Fällen muss die vordere Kammer vertieft sein, wie es ja auch gelegentlich bei Sekundärglaukom beobachtet wird. Bartels (110) hat übrigens bei seinen Versuchen, durch extrabulbäre Absperrung der vorderen Abflusswege, folgerichtig bei der auftretenden Drucksteigerung eine tiefe vordere Kammer erhalten. Das ist selbstverständlich eine Drucksteigerung, die durch die Behinderung des Abflusses der Vorderkammer, also dort primär, eintritt.

Schweigger (78), Mauthner (164) u. A. bekämpfen die Annahme eines primären Verschlusses des Kammerwinkels aus demselben Grunde. Ersterer erklärt, dass wenigstens doch einmal im Anfang eine Vertiefung der vorderen Kammer eintreten muss, was doch nie der Fall ist. Mauthner erwähnt allerdings bei der Besprechung dieses Punktes in seinen geistvollen Vorträgen, dass es Glaukome mit tiefer Vorderkammer gibt, denen er eine ungünstigere Prognose stellt, als denen mit flacher, jedoch führt er keine einzelnen Fälle an, und sonst habe ich nichts von einem derartigen Vorkommnis in der Literatur gefunden (selbstverständlich ist hier nur von sogenannten Primärglaukomen die Rede).

Der Verschluss des Kammerwinkels wird zunächst dadurch erzielt, dass die Iriswurzel gegen das Ligamentum pectinatum gepresst wird, wie die frisch untersuchten drei Fälle von Birnbacher und Elschnig beweisen. Dann besteht aber bereits die Druckerhöhung im hinteren Augenraum und diese presst eben die Iriswurzel nach vorn. Ich bin durch die Liebenswürdigkeit meines verehrten Chefs, des Herrn Professor Oeller, in der Lage, einen analogen Fall anzuführen: Eine an Uteruscarcinom leidende Frau wurde deshalb ex-

cochleïrt und bekam danach eine heftige Blutung. Zwei Tage nach dem Eingriff trat ein typischer akuter Glaukomanfall des rechten Auges auf. Wegen ihres schlechten Allgemeinzustandes wurde von einer Operation abgesehen und Eserin gegeben, worauf Besserung eintrat. Acht Tage später erkrankte auch das linke Auge an akutem Glaukom; auch hier trat auf Eserin Besserung ein, die bis zu ihrem Tode (1/4 Jahr später) anhielt.

Am Präparat fand sich der Kammerwinkel offen, jedoch spitz, da die Iriswurzel bis zum Randwulst der Hornhauthinterfläche genähert war. Zu einer Verwachsung war es jedoch nicht gekommen, ebenso bestand keinerlei entzündliche Infiltration dieser Gegend. — Trotz des relativ frischen Stadiums war es schon zum Ectropium uveae gekommen, ein Beweis, dass die Irisatrophie schon früh einsetzt.

Ebenso ist in meinem Fall III eine deutliche Vorwärtstreibung der Iriswurzel vorhanden, so dass der Kammerwinkel dadurch sehr spitz wird; zu einem völligen Verschluss, einer Anlegung an die Hornhauthinterfläche ist es jedoch nicht gekommen, vielleicht weil im unteren Teil das Blut die Vereinigung verhindert hatte. Es geht jedenfalls daraus hervor, dass ein entzündlicher primärer Verschluss des Kammerwinkels nicht stattfindet. Auf der Abbildung 3, Taf. III sieht man deutlich, wie die vorgetriebenen Ciliarfortsätze mit dem Irisstumpf der Hornhauthinterfläche genähert sind, so dass hier nur ein feiner Spalt besteht zwischen Uvea und Hornhauthinterfläche, der im vorderen Teil allerdings durch lockeres Bindegewebe verwachsen ist.

Die Ciliarfortsätze werden aber nicht nach vorne getrieben durch ihre Schwellung, sondern durch den von hinten her wirkenden Druck, der das Diaphragma, zu dem auch diese Fortsätze gehören, in der Richtung des geringsten Druckes, also nach vorn treibt. Dass die Vorwärtstreibung der Ciliarfortsätze primär sei und erst durch Verlegung des Kammerwinkels Glaukom hervorrufe, ist nach den obigen Ausführungen undenkbar. Eine derartige Richtung der Ciliarfortsätze findet sich auch in Fall I und II.

Das weitere Schicksal der angepressten Iris ist bekannt, sie verwächst eben mit dem Ligamentum pectinatum, und das findet man ja meistens bei der mikroskopischen Untersuchung der Glaukome. Auch drei meiner Fälle zeigen diese Verwachsung in mehr oder weniger hohem Grade. Dass dann die Behinderung des vorderen Abflussweges verstärkend auf das Glaukom wirkt, ist auch mir einleuchtend, so dass dem Verschluss des Kammerwinkels in zweiter Linie doch eine gewisse Bedeutung zukommt.

Wie entsteht nun Drucksteigerung im hinteren Augenraum bei unsern Fällen. Selbst hier können wir eine völlig einheitliche Beantwortung für alle vier Fälle nicht geben, indem bald die eine, bald die andere Ursache überwiegt. Der Inhalt des hinteren Glaskörperraums muss vermehrt sein, oder die Bulbuskapsel muss kleiner geworden sein; letzteres ist aus mechanischen Gründen unmöglich. Es bleibt also nur die Vermehrung des Inhalts als Ursache, und das kommt gleich einem zu hohen Flüssigkeitsgehalt der betreffenden Teile, der durch zu hohen Blutgehalt oder durch zu starke Sekretion oder verringerten Abfluss, oder durch beides zusammen erfolgen kann.

Es muss also eine Stauung oder ein Hydrops irgendwelcher Teile des hinteren Augenabschnittes bestehen.

In unserem ersten Falle, der wohl am frühesten nach Ausbruch des Glaukoms zur Enucleation kam und deshalb zur Demonstration der Veränderungen am geeignetsten scheint, ist ein beträchtliches Ödem der Chorioidea in einzelnen Partien vorhanden.

In andern wiederum ist die Verdickung zum Teil durch die erweiterten Blutgefässe hervorgerufen, zum Teil auch durch Vermehrung des vielfach in zellreiches Bindegewebe umgewandelten Stromas. Die Ciliarfortsätze beteiligen sich ebenfalls an der Verdickung der Uvea, indem die kleinen Gefässe derselben ausserordentlich stark gedehnt und mit Blut überfüllt sind.

Eine weitere Vergrösserung des Inhalts erfolgt durch die Transsudation zwischen Ader- und Netzhaut. Es findet sich ja in glaukomatös-degenerierten Augen zuweilen eine Netzhautablösung, die wohl meist sekundär ist. Hier jedoch ist die Ablösung sicher durch das primär entstehende Transsudat bewirkt; denn der Fall ist erstens noch frisch, zweitens sind Veränderungen im Glaskörper in Form von Strängen, die einen Zug ausüben könnten, nicht vorhanden, sondern das gehärtete Corpus vitreum ist parallel der Netzhaut und konzentrisch mit ihr angeordnet. Befunde, wie sie Leber(158a) auf dem Heidelberger Kongress 1908 vorstellte, sind nirgends vorhanden. Es bleibt also nur die primäre Transsudation aus den veränderten Aderhautgefässen übrig.

Die Netzhaut ist besonders in den hinteren Schichten durch Ödem äusserst stark verdickt, so dass die auseinandergedrängten Müllerschen Stützfasern sich deutlich zeigen. An der Ora serrata besteht ausserdem noch eine Verdickung durch zellige Wucherung (natürlich sekundär). Die Verdickung der Netzhaut infolge seröser

Durchtränkung ist eine häufig beschriebene Veränderung beim hämorrhagischen Glaukom. [Pagenstecher (56) hatte eine Dicke von 0,92 mm und 0,75 mm. Hache (29), Deutschmann (18, 19), de Bourgon (10), Ewetzky (23), Gauthier (28), Harms (30), Meyer (50), Pflüger (60), Panas-Rochon-Duvigneaud (58), Scherenberg (74), Tschirkowsky (87), Vennemann (91, 92), Vollaro (93), Weeks (97), Wehrli (98), Yamashita (103), Bankwitz (5), Ischreyt (38), Reimar (66), Wagenmann (95), (Fall 1).]

Von all diesen Autoren wird Ödem der Netzhaut, besonders neben der Papille erwähnt. Die übrigen Untersuchungen sind offenbar längere Zeit nachher gemacht, so dass eine besondere Bedeutung dem Fehlen des Ödems nicht beizulegen ist. Es fehlt auch in einem Teil meiner Fälle; so ist es im zweiten nur wenig ausgesprochen, und im vierten ist bereits die Degeneration zu weit vorgeschritten. Es ist vielfach meist bei der Erwähnung des Ödems erwähnt, dass durch die Blutungen die Netzhaut verdickt und infiltriert ist, was ja auch ganz erklärlich ist. Jedoch dürfte wohl das Hauptgewicht auf die Verdickung durch Ödem zu legen sein. — Das Gleiche gilt von der Aderhaut, wenn auch hier die Erscheinungen meist weniger stark in die Augen fallen.

Durch all diese Verdickungen der Membranen kommt schon eine beträchtliche Raumverengerung zu stande. Kommt noch hinzu, was am gehärteten Präparat nicht zu sehen, aber doch anzunehmen ist, ein Ödem des Glaskörpers, so haben wir im hinteren Teil eine beträchtliche Inhaltsvermehrung, der eine vermehrte Absonderung entsprechen müsste, um das Gleichgewicht wieder herzustellen. [Terson (195) erklärt geradezu das Glaukom als ein akutes Ödem des Glaskörpers.]

Beim Aufschneiden des noch nicht weiter untersuchten Auges von Fall IX erwies es sich, dass der Glaskörper auffallend flüssig war, so dass dort sichtlich eine Vermehrung des Glaskörperinhalts durch Transsudation bestand.

Nun haben Panas (58) und Schmidt-Rimpler (184) durch Injektion in den Glaskörper gezeigt, dass man dadurch wohl eine bedeutende Drucksteigerung, aber nie eine Verengerung der vorderen Kammer erzielt. Eine befriedigende Erklärung gibt Panas (58) nicht, sondern meint nur, dass die Theorie eines die Basis der Iris allmählich mit sich ziehenden Flüssigkeitsstromes die einzige sei, die keine unübersteiglichen Einwände zulasse. So fasse ich wenigstens die Stelle auf. (Quoiqu'il en soit, et bien qu'aucune des explications

proposées ne nous satisfasse entièrement, la théorie de l'entraînement progressif de la base de l'iris vers le tissu réticulé par un courant liquide est la seule, qui ne soulève pas des objections insurmontables.)

Es ist hier noch ein dunkler Punkt in der Annahme einer primären Drucksteigerung des Glaskörperraums, zu dem ich ebenfalls ausser stande bin, eine befriedigende Erklärung zu geben.

Weniger Schwierigkeiten in der Erklärung bietet die Entstehung des Ödems. Zunächst haben wir stark veränderte Gefässe, was besonders in der Netzhaut sich sehr ausgeprägt in den Kapillaren findet, so dass eine erhöhte Durchlässigkeit für Flüssigkeit erklärlich ist. Sodann ist die Choriocapillaris der Aderhaut und die Kapillaren der Ciliarfortsätze in stärkster Weise ausgedehnt und bis zum Platzen mit Blut gefüllt. Eine Schädigung der nur aus Endothel bestehenden Wand im Sinne einer abnormen Durchlässigkeit ist die sichere Folge. Die infolge der stärkeren Blutfülle ebenfalls gesteigerte Absonderung aus den Ciliarfortsätzen, die sowohl die Glaskörperflüssigkeit als auch den Humor aqueus liefert, ist wohl auch als Quelle der ödematösen Durchtränkung anzusehen. Wie Panas und Rochon-Duvigneaud (58) bemerken, ist sicher, da im embryonalen Leben die Ernährung des Glaskörpers fast ausschliesslich durch das Zentralgefässsystem erfolgt, auch jetzt noch eine Abhängigkeit des Corpus vitreum von den Netzhautgefässen vorhanden, die bei Unwegsamkeit derselben zur stärkeren Flüssigkeitsansammlung in jenem führen muss.

Die zur Schädigung der Wand und dadurch zur Erhöhung der Transsudation beitragende starke Füllung der Kapillaren ist bedingt durch Stauung im venösen Kreislauf. Diese wirkt wiederum hydropsbefördernd durch den verlangsamten Blutstrom, so dass wir eine Häufung der erzeugenden Momente haben, die natürlich in vielfacher Beziehung und Abhängigkeit zueinander stehen. Als Ursache für die bestehende Stauung können wir einen Verschluss der Venenausflüsse aus dem Auge nicht anschuldigen, da mit Ausnahme des, wie oben erörtert, für sekundär angesehenen Verschlusses des Kammerwinkels diese Wege nicht verengt waren, sondern wir müssen die Ursache zentralwärts suchen, da auch die extrabulbären Venen stark gefüllt waren. Da ist die Überfüllung des rechten Herzens durch das starke Lungenemphysem, das eine perkutorische Bestimmung der Herzgrenzen nicht gestattete (ein Orthodiagramm wurde leider nicht aufgenommen), zu erwähnen.

Ein weiteres unterstützendes Moment ist die Erhöhung des arteriellen Blutdruckes, wie sie sich aus dem stark gespannten Puls ab-

leiten lässt, sowie aus dem Krankheitskomplex von Arteriosklerose und Albuminurie, der so häufig den Blutdruck in die Höhe treibt. Zudem hat sich bei allen Fällen von hämorrhagischem Glaukom, bei denen der Blutdruck gemessen wurde, eine Erhöhung der arteriellen Spannung ergeben [Terson und Campos (194), Bajardi (109), auch Bauer (7) und eigene Fälle, die weiter unten angeführt werden]. Dieser erhöhte Blutdruck wirkt zunächst erhöhend auf die Stauung und dadurch auf die Transsudation, so dass eine weitere Steigerung der ödematösen Durchtränkung die Folge ist.

Auch eine direkte kongestive Transsudation ist durch die Steigerung des Blutdruckes veranlasst, nämlich wenn, wie es hier bei den Netzhautgefässen der Fall ist, eine geringe Durchgängigkeit der Kapillaren vorhanden ist. Eine gewisse Regulation des Blutdruckes ist durch die ja normalerweise vorhandene Schlängelung der Ciliargefässe gegeben, die bei unsern Fällen höhere Grade erreicht. Ferner dadurch, dass das Gesamtlumen der Gefässe durch die starke Teilung, die sie vor oder im Auge erfahren, eine beträchtliche Vergrösserung erfährt und so zur Abschwächung des Blutstromes führt. Wahrscheinlich wirkt auch die intrasklerale Erweiterung der hinteren Ciliargefässe in diesem Sinne, so dass wir nach Thoma an diesen Stellen eigentlich eine kompensatorische Verengerung erwarten dürften. Immerhin dürfte die Abschwächung nicht so bedeutend sein, dass der Blutdruck beim Einströmen ins Auge unter das dort normale Maass heruntergesunken wäre.

Der zweite Fall ist ähnlich zu erklären. Wir haben die zentralen Bedingungen für das Ödem in gleicher Weise, das ja klinisch auch an den Augenlidern bestand und natürlich an dem betroffenen Auge selbst durch die Veränderungen der Gefässe auch lokal bedingt war. Die starke Füllung der Gefässe und die dadurch bedingte Verdickung der Aderhaut bestand auch hier, wenn auch durch die bereits eingetretene Schrumpfung des Stromas ein beträchtlicher Grad von Verdickung nicht erzielt wurde. An der Netzhaut bestand, wenn auch in wenig starker Weise, Ödem, was wohl durch den teilweisen Verschluss der Zentralarterie nicht zu stärkerer Ausbildung kam.

Etwas anders liegt Fall III. Zwar sind die zentralen Bedingungen für das Ödem die gleichen, jedoch am Auge selbst ist ein Unterschied in der Verteilung der Wandveränderungen im Ciliar- und Retinalgefässsystem vorhanden. Letzteres ist fast frei von krankhaften Erscheinungen; das erstere dagegen ist um so stärker verändert. Verbreiterung der Aderhaut und die zur Abhebung der Netz-

haut führende Transsudation bewirkten eine Raumverengerung des hinteren Teiles, die gleich einer durch einen Tumor bewirkten zu setzen ist. — Es möchte allerdings zweifelhaft erscheinen, ob die durch das Herz bedingte zentrale Störung genügt, um bei den so stark veränderten Gefässen eine weitere Stauung und damit Transsudation zu bewirken. Jedoch liegt auch hier keine rein okulare Stauung vor; da die Wirbelvenen trotz ihres schlitzförmigen Lumens ja mit Blut gefüllt waren, so dass die Störung weiter zentral gesessen haben muss.

Die starken Degenerationserscheinungen, wie sie sich im letzten Fall finden, lassen zwar die die Drucksteigerung bewirkende direkte Ursache nicht erkennen, dafür aber liegt ein krasses Missverhältnis vor zwischen Flüssigkeitseinnahme und -ausgabe des Auges. Alle die Störungen, die in den vorigen Fällen eine erhöhte Transsudation bewirken mussten, sind hier in bedeutend verstärktem Maasse vorhanden, vor allem die Veränderungen der Gefässe. Dass in der Netzhaut ein absolutes Sistieren der Flüssigkeitsbewegung bestand, wäre eigentlich zu erwarten bei dem totalen Verschluss der Zentralvene; trotzdem bestand kein völliges Absterben der Retina, vielleicht erklärbar durch das Vorhandensein irgendwelcher cilioretinaler Anastomosen, wie es Hormuth (141) beschreibt. Die geringe Menge Blut, die durch die stark verengten Arterien in den Bulbus hineingelangte, war noch zu viel für den Abfluss, so dass daraus eine Drucksteigerung resultierte. Denn alle venösen Ausflusswege waren aufs äusserste verengt, sowohl die vorderen Ciliarvenen als auch der Circul. venos. Schlemm. und hauptsächlich die Wirbelvenen.

Die den sogenannten Embolien der Zentralarterien nachfolgenden Glaukome, die hier nur insoweit, als sie Blutungen aufweisen, berücksichtigt sind, bin ich geneigt, ebenfalls mit den hämorrhagischen auf eine Stufe zu stellen. Leider habe ich kein Material in dieser Beziehung zur Verfügung. Harms erwähnt unter 24 Fällen (darunter drei eigene) 10mal Glaukom.

Die überaus wechselnden Angaben über das Verhalten der Papille bedürfen noch einer Beleuchtung, da die Zeit, innerhalb deren eine Excavation sich bildet, durchaus nicht feststeht.

In der nachfolgenden Tabelle habe ich die Fälle, bei denen sich die Zeit zwischen Auftreten des Glaukoms und der nachfolgenden Enucleation berechnen liess oder angegeben war, aufgeführt.

Autor	Wieviel Zeit verstrich zwischen erstem Glaukomanfall und Enucleation?	Bestand Excavation?
Bankwitz (5)	9 Wochen	ja
Bauer (7) Fall I	4 Jahre	ja
„ II	5 Monate	ja
„ III	2 Wochen	nein
Coccius (16)	1 Monat	ja (leichte)
Gauthier (28)	4 Wochen	ja
Harms (30) Fall III	$5^1/_2$ Wochen	nein
„ IV	8 Wochen	ja (leichte)
„ V	4 „	nein
„ VI	2 Monate	nein
„ VII	$2^3/_4$ Monate	ja (leichte)
„ VIII	12 Monate	ja
„ IX	2 „	ja
„ X	2 „	nein
„ XI	$^1/_2$ „	nein
„ XII	$1^1/_2$ „	ja
Hermann (31)	4 Jahre	ja
Hosch (34)	nach Jahren	ja
Knies (43)	10 Monate	ja
Meyerhoff (51) Fall I	13 „	ja
Pagenstecher (56) Fall II	6 Wochen	ja (muldenförmige)
	3 „	nein
Panas u. Rochon-Duvigneaud Fall IX	2 Monate	ja
„ XII	1 Jahr	ja
Perlmann (59)	2 Jahre	ja
Reimar (66)	7 Wochen	ja
Römer (71)	4 „ ?	ja (trichterförmig)
Scherenberg (74)	6 Tage	nein
Sidler-Huguenin (80)	mehrere Mon.	ja
Stölting (82)	$2^1/_2$ Monate	ja
Tschirkowsky (87) Fall II	2 Monate	ja
Weeks (97)	$1^1/_2$ Monate	ja
Wehrli (98)	$2^1/_2$ „	ja
Weinbaum (99)	$1^1/_2$ „	nein (Lamina cribrosa durchgebogen).

Es geht daraus hervor, dass nur bei den Augen, die kurze Zeit nach Eintritt des Glaukoms untersucht wurden, keine Excavation bestand und zwar schwankte diese Zeit von sechs Tagen bis zu ungefähr zwei Monaten. Darüber hinaus war stets Aushöhlung da, in vielen Fällen bereits schon früher. Als frühestes sind vier, fünf und sechs Wochen notiert: jedoch ist schon mit zwei Monaten das Auftreten ein viel häufigeres. Es spielen hier sicher eine grosse Rolle die verschiedene Elastizität der Bulbuskapsel und die Stärke der Lamina cribrosa; selbstverständlich auch die Höhe des Druckes, die ja sowohl bei verschiedenen Zeiten, als auch bei den verschiedenen Fällen wechselt. Im allgemeinen kann man wohl sagen, dass die Excava-

tion ungefähr vier Wochen als Zeitminimum braucht, um sich auszubilden.

Bei unsern Beobachtungen war der mindeste Zeitraum zwischen Beginn der Drucksteigerung und Enucleation ungefähr sieben Wochen (Fall I). Da war bereits eine deutliche Rückwärtstreibung der Lamina cribrosa vorhanden, bei ödematöser Schwellung der Papille. In ziemlich der gleichen Zeit war es beim II. Fall bereits zu temporaler, randständiger Aushöhlung mit nachträglicher Wiederausfüllung gekommen, ohne Schädigung der Siebplatte. In den beiden letzten Fällen liess sich die Zeit nicht bestimmen, im dritten bestand sie angeblich seit Wochen, ohne Excavation, im vierten war starke Aushöhlung bei unbestimmbarer Zeit.

Haben wir vielleicht ein ähnliches Verhalten beim akut entzündlichen Glaukom? Es sind nur die schon erwähnten wenigen Fälle, die uns da zu Gebote stehen. Bei Birnbacher (113a) bestand Schwellung der Papille (7 Tage altes Glaukom), Elschnig (117) hatte nach 19 Tagen den gleichen Befund an der Papille, ebenso in dem 2. Auge des von Birnbacher untersuchten Falles. Also hier ein ähnliches Verhalten.

Übrigens muss ich hier noch bemerken, dass eine Druckexcavation mir durchaus nicht in allen Fällen vorzuliegen scheint, wie die partielle in meinem 2. Fall meiner Ansicht nach nicht dadurch erklärt werden kann. Dass die Lamina cribrosa nicht zurückgebogen ist, erklärt sich vielleicht aus ihrer Stärke (sie war als äusserst kräftig bezeichnet). Dass aber die temporale Hälfte nicht gleich stark excaviert ist, spricht doch völlig gegen einen gleichmässigen Druck, wie er in einem mit Flüssigkeit erfüllten Hohlraum doch allseitig gleich stark wirken muss. Spielen da nicht wohl auch primäre Gewebsschädigungen eine Rolle?

Ergebnisse der bisherigen Untersuchungen:

Dem hämorrhagischen Glaukom geht in den typischen Fällen eine durch Gefässveränderung bedingte Blutung, meist der Netzhaut voraus. Das Netzhaut- sowie das Ciliargefässsystem ist stets, jedoch in wechselnder Weise verändert, am stärksten meist extrabulbär. Der Verschluss der Abführwege findet sich nicht immer, ausser dem sekundären durch den Kammerwinkel. Das infolge der Gefässveränderungen oft in Verbindung mit zentralen Störungen entstehende Ödem des hinteren Abschnittes des Auges ist die direkte Ursache des Glaukoms.

Es ist eigentlich selbstverständlich, dass eine Erkrankung, bei der sich so starke Gefässveränderungen finden, auch Störungen von seiten der Gefässe anderer Organe erwarten lässt. Trotzdem diese Erscheinung auch von seiten vieler Autoren betont ist, so findet sich z. B. in dem Sammelwerk Groenouws (131) dieser Zusammenhang kaum erwähnt. Ehe ich auf die Literatur eingehe, will ich meine eigenen Fälle anführen.

Die ersten vier sind schon ausführlich oben beschrieben; ich will sie nur kurz hier im Zusammenhang erwähnen:

Fall I. 58jähriger Mann: Lungenemphysem, Arteriosklerose, Albuminurie, gespannter Puls, guter Ernährungszustand.

Fall II. 60jähriger Mann: Anämie, Lidödem, Herzverbreiterung nach links, systolisches Geräusch an der Spitze, verstärkter Aortenton, gesteigerter Blutdruck (140—150). Im Harn zwar kein Albumen (bei der einmaligen Untersuchung), jedoch nicht Nephritis auszuschliessen. Arteriosklerose. Starb zwei Jahre später.

Fall III. 74jähriger Mann: Arteriosklerose, klingender Aortenton, Herz ohne Veränderungen, Blutdruck 125, Urin ohne Befund.

Fall IV. 77jährige Frau: Herzverbreiterung nach links, Töne rein, Puls gespannt, beschleunigt, ungefähr 100, Arteriosklerose an den Aderhautgefässen sichtbar.

Bei einigen weiteren, nur klinisch beobachteten Fällen, welche auf ihren Allgemeinzustand untersucht wurden, fanden sich stets Störungen anderer Organe.

Fall V. A. H., Maurer, 58 Jahre, aufgenommen 15. IX. 05: Seit $^1/_4$ Jahr Abnahme des Sehvermögens im linken Auge ohne stärkere Entzündungserscheinungen. Patient sieht seit 14 Tagen nicht mehr mit dem Auge; mehrere Jahre schon gichtleidend.

Allgemeiner Befund: Patient leidet an chronischer Nephritis, im Urin deutlich Eiweiss vorhanden, dabei sehr zahlreiche granulierte und hyaline Cylinder, starker Blutdruck, allgemeine Arteriosklerose.

Augenbefund: Das linke Auge stark injiziert; Cornea diffus getrübt, Epithel sehr gequollen. Vordere Kammer normal, Pupille weiter als beim rechten Auge, rund, mittelweit, reaktionslos, von Synechien ist nichts zu sehen. Am Pupillarrand rote Färbung der Iris infolge neugebildeter Blutgefässe. Nur roter Reflex erhältlich. Spannung erhöht. Da die Tension stieg und Schmerzen eintraten, wurde am 30. November die Enucleation ausgeführt.

Die mikroskopische Untersuchung ergab ein hämorrhagisches Glaukom. Leider standen nur einige Schnitte zur Verfügung, so dass von einer genaueren Durchforschung Abstand genommen werden musste.

Die kürzlich vorgenommene Nachforschung über den Zustand des Mannes ergab, dass er im allgemeinen gesund war und dass das andere Auge volle Sehkraft hatte.

Fall VI. P. B., 70jähriger Flossknecht, Aufnahme 4. VI. 02: Bemerkte vor ungefähr 6 Monaten, dass das Sehvermögen des rechten Auges abnahm. Vor ungefähr 6 Wochen traten plötzlich heftige Schmerzen auf.

Befund: Rechtes Auge. Heftige Injektion, Hornhaut diffus getrübt, unten zwei kleine Infiltrate, in der Vorderkammer etwas Blut, Iris blutig durchtränkt, Tension = + 2.

Behandlung mit Mioticis.

Die am 10. V. 09 vorgenommene Nachuntersuchung ergab, dass rechts die vorderen Ciliarvenen überfüllt waren, sowie dass eine totale Trübung der Hornhaut bestand. Ferner war die Tension erhöht (+ 1).

Das linke Auge war bis auf beginnende Katarakt gesund.

Allgemeinbefund: Sehr rüstiger alter Mann, der eher wie ein Sechzigjähriger aussieht. Starke Schlängelung und Rigidität der peripheren Arterien.

Herz: Nach rechts bis zur Mitte des Sternums verbreitert, nach links bis 1 fingerbreit ausserhalb der Mammillarlinie. Dort ist der hebende Spitzenstoss im 5. I. C. R. fühlbar. Aktion unregelmässig, häufiges Aussetzen. An der Spitze hört man zuweilen ein leichtes Geräusch beim 1. Ton.

Puls 108, stark gespannt, jedoch noch zu unterdrücken.

Urin: Spez. Gew. 1000, Spuren von Eiweiss. Ausser einigen Leukocyten keine Formelemente.

Fall VII. I. K., 60jähriger Glaser, Aufnahme 19. November 07: Patient bemerkt seit acht Tagen, dass das rechte Auge nichts mehr sieht, ist sonst angeblich gesund. Es bestanden rechts zahlreiche Blutungen der Netzhaut in der Mitte der Papille; in der Peripherie Pigmentbildung.

Allgemeinbefund: Grosser, kräftiger Mann. Herz etwas nach links verbreitert. Töne rein. Der 2. Aortenton ist accentuiert. Aktion sehr stark und beschleunigt. Spitzenstoss hebend. Puls 120. Starke Arteriosklerose der peripheren Arterien. Urin frei von pathologischen Bestandteilen. Gewicht = 1005. Starke Varicen des rechten Beines. Auf Anraten der inneren Klinik wurde eine Digitalisbehandlung eingeleitet, die ohne Erfolg blieb. Patient wurde am 7. Dezember entlassen. Der damals festgestellte Blutdruck betrug 160.

Nach $2^1/_2$ Monaten kam der Kranke wieder mit folgendem Befund: Füllung der vorderen Ciliargefässe. Hornhaut hauchig getrübt. Einzelne hintere Synechien, Pupille mittelweit reaktionslos. Tension = + 1. Amaurose.

Wiederaufnahme am 29. II. 08 mit gleichem Befund. Am 2. III. bekam er einen leichten apoplektischen Insult mit rechtsseitiger Parese.

Die Enucleation wurde verweigert.

Nach gütiger Mitteilung seines Arztes, H. Dr. Scheiding, hatte er auch eine leichte Hemiplegie rechts — im gleichen Jahr und war wegen dieser Apoplexie und einer Aorteninsufficienz in der inneren Klinik hier in Behandlung. Der Tod erfolgte im April 1909 unter den Erscheinungen der Herzinsufficienz. Das andere Auge war bis zum Tod gesund geblieben.

Fall VIII. J. W., 61jähriger Postbeamter, Aufnahme 8. V. 09. Schon seit zwei Jahren schwer herzleidend. Am 3. April 1908 erblindete er plötzlich; es bestand ophthalmoskopisch das Bild der Venenthrombose.

Genau ein Jahr später, am 3. IV. 09, trat ein akuter Glaukomanfall mit Hyphaema auf; er wurde auswärts mit Atropin behandelt. Ende April war er zur Konsultation in der Poliklinik, wo ihm die Enucleation geraten wurde, zu der er sich aber erst am 18. V. 09 entschloss.

Befund: Rechts starke Füllung der vorderen Ciliarvenen. Hornhaut hauchig getrübt, Epithel chagriniert; besonders stark ist die Trübung in der unteren Hornhauthälfte. Vorderkammer flach, Inhalt getrübt. Iris nur undeutlich zu sehen, fleckweise sind jedoch erweiterte Blutgefässknäuel sichtbar. Ectrop. uveae, besonders temporal. Pupille mittelweit, reaktionslos. Tension = + 2. Totale Amaurose. Am nächsten Tage Enucleation.

Allgemeinbefund: Stark abgemagerter, anämischer Mann, der einen schwerkranken Eindruck macht.

Herz: Stark hebender Spitzenstoss im 6. I. C. R., 2 fingerbreit ausserhalb der Mammillarlinie. Das ganze Epigastrium wird erschüttert. Verbreiterung nach rechts bis zur Mitte des Sternums.

Töne: An der Spitze systolisches und diastolisches Geräusch; Klappender Aortenton.

Aktion beschleunigt, zeitweise unregelmässig.

Puls: Stark gespannt, 108—120.

Blutdruck: Maximum 205, Minimum 115, mithin Pulsgrösse = 90 mm.

Urin: Spez. Gew. 1013. Albumen ungefähr $^1/_4$—$^1/_{20}$; von Formelementen nur Leukocyten, Epithelien, einzelne gekörnte, cylinderähnliche Gebilde. Menge pro die durchschnittlich 1500 ccm.

Fall IX. B. N., 30jährige Fabrikarbeiterin, Aufnahme 3. VI. 07.

Seit drei Wochen bemerkt Patientin Abnahme des Sehvermögens des rechten Auges ohne Schmerzen. Im übrigen sei sie blutarm, habe oft Kopfschmerzen und Herzklopfen beim Treppensteigen.

Allgemeinbefund: Geringe Verbreiterung des Herzens nach rechts, reine Töne. Urin mit etwas Eiweiss.

Im rechten Auge bestanden zahlreiche Blutungen in der Umgebung der ödematösen Papille, sowie weisse Herde. Die Sehschärfe betrug noch $^1/_{10}$. Die Kranke wurde bald mit Jodnatrium entlassen.

Die Blutungen wurden resorbiert, so dass am 28. VII. 07 volle Sehschärfe bestand. Es traten aber bald wieder neue Blutungen ein.

Am 1. III. 08 kam Patientin wieder mit einem ausgesprochenen Glaukom; es war vom Hintergrund nichts mehr zu erkennen.

Die Allgemeinuntersuchung ergab jetzt ausser der Verbreiterung des Herzens nach rechts auch eine leichte nach links. Der erste Ton an der Spitze war etwas unrein.

Am 31. III. hatten sich die brechenden Medien aufgehellt, so dass man erkennen konnte, dass der Gefässtrichter stark nasal verschoben war. Es bestand eine Refraktionsdifferenz von 4 Differenzen zwischen Rand und Grund der Papille (ungefähr nach 6 Wochen nach Auftreten des Glaukoms).

Die Kranke bekam am 8. IV. Temperatursteigerung, ohne dass sich eine Ursache fand. Erst am 14. IV. liess sich ein leichtes Schaben nach dem 1. Ton an der Spitze vernehmen, verschwand jedoch nach 2 Tagen wieder, um dann wieder deutlicher zu werden. Puls 100. Atmung 36. Im Urin etwas Eiweiss.

Die Patientin entzog sich am 21. IV. unserer Behandlung. Nach brieflicher Mitteilung ihrerseits ist das andere Auge gesund geblieben. Das glaukomatöse ist allmählich schmerzfrei geworden.

Während bisher die Gefässsklerose das Bild beherrschte und die Herzveränderungen wohl meist sekundärer Natur waren, liessen sich bei dieser Patientin an den der Untersuchung zugänglichen Arterien keine Regidität oder stärkere Schlängelung nachweisen. Es spricht auch das relativ jugendliche Alter der Kranken gegen eine gewöhnliche Altersssklerose, wenn ja auch schon jugendliche Arteriosklerotiker vorkommen. Hier scheint die Erkrankung des Herzens im Vordergrund zu stehen, die schon bei der ersten Aufnahme im Sinne einer Verbreiterung des Herzens nach rechts bestand und später durch die hinzutretende Endo- oder Pericarditis manifester in die Erscheinung trat. Sicher haben noch lokale Gefässveränderungen am Auge bestanden, ob primär oder als Folge der leichten, bei vielen Untersuchungen vermissten Albuminurie, lasse ich dahingestellt.

Bei den acht ersten Fällen handelt es sich um ältere Leute mit Arteriosklerose, die auch an andern Organen zu Veränderungen geführt hat. So ist das häufigste ein Zusammentreffen mit Herzkrankheiten, wie denn ja enge Wechselbeziehungen zwischen Gefässen und Herz selbstverständlich bestehen. Meist ist es eine Verbreiterung des Herzens nach links, seltener nach rechts (Fall I?, II, IV, V?, VI, VII, VIII); ebenso sind stärkere Störungen des Herzens zu verzeichnen bei Fall II, VI, VII; es ist also ein relativ höherer Prozentsatz der Vereinigung von Arteriosklerose und Herzveränderungen, unter acht Fällen 6mal (75%), während das gewöhnliche Verhältnis nach Romberg (182b) 2 : 1 ist; es liegt ja auch stets ein höherer Grad von Arteriosklerose vor, bei dem natürlich die Herzschädigungen häufiger sind. 4mal bestand eine Tachykardie, bei einzelnen Fällen sehr ausgesprochen. Eine ständige Begleitung war der erhöhte Blutdruck und fehlte in keinem der acht ersten Fälle, wo eine dahinzielende Untersuchung stattfand; wenn auch oft eine direkte Messung nicht vorgenommen wurde, so konnte man doch aus dem gespannten Puls darauf schliessen. Die gemessenen Werte schwankten zwischen 125 (III), also nur wenig erhöht, doch klingender Aortenton [und 205 mm (VIII)].

Eine weitere Komplikation ist die Albuminurie, die sich nur bei drei von acht Fällen nicht findet, ebenfalls eine gegen die Rombergsche Angabe von 11% bei Arteriosklerose sehr hohe Zahl (hier 62,5%). Bei den innigen, vielfach ineinander übergehenden Beziehungen, die zwischen Arteriosklerose, Blutdruck, Herz und Nephritis bestehen, ist natürlich schwer zu entscheiden, was in dem einen oder andern Falle das Primäre ist. Da mir ein Urteil in dieser die innere Medi-

zin betreffende Frage nicht zusteht, so registriere ich einfach die Tatsache.

Wir haben also in jedem Falle von neun Herzschädigungen 8mal sichergestellte Gefässveränderungen (Arteriosklerose), 8mal Blutdrucksteigerung (IX wurde nicht untersucht), 5mal Albuminurie (Fall II war ebenfalls verdächtig, IV war nicht daraufhin untersucht, nur einmal war sie mit Sicherheit auszuschliessen).

In der Literatur finde ich 160 Fälle (ausser den Graefeschen) von hämorrhagischem Glaukom, bei denen sich klinische oder pathologische Notizen vorfinden (sechs kasuistische Beiträge, meist amerikanische, waren mir nicht zugänglich; es sind dies die Nummern 22, 53, 54, 61, 69 und 101); ein anderer Teil stand mir nur im Referat zur Verfügung, wobei ich häufig durch Vergleich verschiedener Referate die ursprünglichen ergänzen konnte: es ist mir wahrscheinlich so der eine oder der andere genauere Befund entgangen. Ganz fortgelassen habe ich die Mitteilungen rein therapeutischen Inhalts.

Unter 113 Fällen, die Notizen über den Allgemeinzustand haben, sind ohne Veränderungen 17. Davon ist bei einzelnen nur erwähnt, dass Urin und Herz ohne Veränderungen waren, während dem Gefässsystem scheinbar keine Beachtung geschenkt ist; rechnen wir trotzdem den Prozentsatz aus, so ergibt sich ungefähr 15%, auch die älteren Fälle (sechs von Laqueur) mit eingerechnet, während in den neueren Beobachtungen fast stets irgend eine Allgemeinerkrankung gefunden wurde. Am Gefässsystem wurden 40mal Veränderungen gefunden (Apoplexien mit eingerechnet), davon waren kompliziert mit Herzerkrankungen nur 14, mit Nierenerkrankungen 10, die zum Teil mit den Herzerkrankungen zusammenfallen. Herzerkrankungen fanden sich überhaupt 36, Nierenerkrankungen 34. Da sich viele davon miteinander kombinieren, so sei die Zahl für Herz-, Gefäss- und Nierenkrankheiten angegeben, es waren 78 Fälle gleich ungefähr 70%; der Rest von 18 gleich etwa 15% kommt auf andere Allgemeinerkrankungen: auf Lues (zwei Fälle), Diabetes (sechs Fälle), Alkohol, Gicht, Arthritis, Leukämie, Influenza, Leberkoliken und Migräne, Parotitis, endlich Nasenbluten und schwere Geburt.

Es sind also auch dies meist Erkrankungen, bei denen sich erfahrungsgemäss gern Komplikationen von seiten des Gefässapparates einstellen. Für Lues ist es bekannt, ebenso betont Marchand (163) die Häufigkeit der Arteriosklerose bei Diabetes und Gicht, und an anderer Stelle (163a) das Vorwiegen von Alkoholikern bei dieser Gefässerkrankung. Es läuft also auch hier mit Wahrscheinlichkeit viel-

fach auf die Veränderungen der Cirkulationsorgane hinaus. — In jüngster Zeit veröffentlicht Orlandini (55) 12 Fälle von hämorrhagischem Glaukom, die ebenfalls Erkrankungen der Kreislaufsorgane aufwiesen, ebenso war einmal Diabetes dabei.

Meines Erachtens wird man, wenn man eine genaue Allgemeinuntersuchung vornimmt, noch häufiger als in 70% Spuren von Erkrankungen des Gefäss-, Herz- und Nierensystems finden, vor allem der ersteren. Immerhin geht auch aus dieser Erkrankung hervor, wie häufig Störungen anderer Organe mit dem hämorrhagischen Glaukom verknüpft sind. — Dagegen haben meine Fälle sämtlich Erkrankungen allgemeiner Natur. Es ist also Sulzer (191) nicht berechtigt, das hämorrhagische Glaukom als Typ des Glaucôme vasculaire (bei dem die Gefässveränderungen die Hauptsache sind) aufzustellen, sondern es ist innigst verbunden mit der Form, die er Glaucôme circulatoire nennt.

Es liegt mir selbstverständlich fern, von den Gefäss- und Cirkulationsverhältnissen des hämorrhagischen Glaukoms auf ähnliche Veränderungen beim gewöhnlichen, nicht hämorrhagischen Glaukom Schlüsse zu ziehen. Doch spricht sich ein Teil der Autoren so unbedingt für allgemeine und lokale Gefässveränderungen aus, dass es sich im Anschluss an die vorliegenden Befunde empfehlen würde, bei jedem Glaukomkranken eine genaue Allgemeinuntersuchung mit Einschluss des Blutdruckes vorzunehmen. Kuhnt (153) z. B. erklärt, dass in keinem Glaukomauge Gefässveränderungen fehlen; ebenso tritt v. Michel (169) in seinem Lehrbuch, wohl als einzigem von den gebräuchlichen, durchaus für die Abhängigkeit von Gefässveränderungen ein. Haab (133) steht auf einem ähnlichen Standpunkt. Lange (46) und Blessig (111) räumen den Allgemeinleiden, vor allem auch Cirkulationsstörungen, den weitgehendsten Einfluss ein; letzterer erklärt geradezu bei der Besprechung der Therapie: „Nicht das von Glaukom betroffene Auge soll Gegenstand unserer Behandlung sein, sondern der ganze am Glaukom leidende Mensch.“ Hirt (140), der Glaukomkranke auf das Verhalten ihrer Cirkulationsorgane untersuchte, fand in 69 Fällen 62 mit Allgemeinleiden behaftet, darunter 46 mit Atherom der Carotiden und 16 mit Klappenfehlern oder ähnlichen Erkrankungen. Ebenso untersuchte Joseph (146) das Verhalten des Glaukoms zur Arteriosklerose und den daraus resultierenden Störungen; für die Feststellung der Funktionsfähigkeit der Nieren wandte er die Methylenblaumethode an. Er fand nun bei allen Kranken Symptome von Arteriosklerose, seien es cardio-

vaskuläre Störungen, seien es renale. Bei allen daraufhin untersuchten fand er eine verlangsamte Ausscheidung des Methylenblaus, also eine relative Niereninsufficienz.

Ein grosser Einfluss ist gleichzeitig damit der Steigerung des Blutdruckes zugeschrieben, während gerade ein Teil der älteren Autoren dem Sinken desselben einen Anteil an der Entstehung des Glaukoms zuschrieb. Es sind vor allem französische Autoren, die diesem Zusammenhang nachgehen. Es liegen leider noch nicht genügend Nachuntersuchungen vor, um hieraus ein gesetzmässiges Verhalten ableiten zu können. Terson und Campos (194, 195) fanden bei vier hämorrhagischen Glaukomen den Blutdruck 2mal stark, 2mal mässig erhöht, ebenso nur mässig erhöht beim sogenannten Glauk. simplex; dagegen starke arterielle Tension bei den subakuten Formen und merkwürdigerweise da, wo man es am ehesten erwarten sollte, nämlich beim akuten Glaukom, in fünf Fällen keine Blutdrucksteigerung. — Laquièze (155) fand ebenfalls in allen (19) Fällen Erhöhung des Blutdruckes.

Bajardi schreibt den Schwankungen des Blutdruckes eine grosse Bedeutung zu und den Gefässveränderungen eine nur mittelbare Rolle für den Ausbruch des Glaukoms, da solche Kranke eher jenen Schwankungen ausgesetzt sind. Er betont, dass starke arterielle Übertension auch ohne Glaukom vorkommen kann; es spielen da doch wohl die lokalen Gefässveränderungen am Auge eine direkte Rolle. Man möchte geneigt sein, bei dem höchsten erreichten Blutdruck einen Glaukomanfall zu erwarten, doch zeigt Bajardi an einem Fall, dass dem nicht so ist; es trat nämlich der akute Glaukomanfall beim Sinken des Blutdruckes ein; zwar betrug er noch nahe an 200, während er vorher allerdings 225 betragen hatte.

Unter 35 chronisch entzündlichen Glaukomen fand er 19mal erhöhten Blutdruck, bei Glauk. simpl. unter 16 Fällen 6 mit Blutdrucksteigerung; bei 4 akuten 2mal Steigerung. Auch bei dem einen untersuchten hämorrhagischen Glaukom bestand sie. Joseph fand unter 19 Fällen 11mal Blutdrucksteigerung von 190—250 mm Quecksilber (Apparat v. Potain).

Eine Sache, die bisher wenig berücksichtigt ist, verdient noch einige Beachtung, nämlich die Prognose in dreierlei Hinsicht:

1. für das Auge selbst;
2. für das andere Auge;
3. für das Leben des Patienten.

Der erste Punkt fällt zum Teil mit den Aussichten der Behandlung zusammen, die bekanntlich sehr schlecht ist, besonders die operative. de Bourgon bringt eine ausführliche Zusammenstellung die auch jetzt noch ihre Gültigkeit hat. Einzelne Autoren empfehlen operative Behandlung (die schonendste, Haab 133), andere sehen direkt eine Kontraindikation in vorhandenen Blutungen [Blessig (111), Snellen (193)]. Erwähnenswert erscheint der Fall von Wilbrand (100), der durch Jodkali und Pilokarpin den gleichen Zustand während 14 Jahren bis zum Tode der Patientin erzielte. Bei unsern Fällen I, III, IV, V, VI war das Auge schon beim Eintritt in die Behandlung erblindet, bei den vier andern konnte die Behandlung des ursprünglichen Leidens das Glaukom und die Erblindung nicht hintanhalten; 6 wurden enucleiert. Die Prognose für das Auge selbst ist also sehr infaust. Neue Tatsachen kann ich weiter nicht zu den bekannten Erfahrungen hinzufügen.

Betreffs des 2. Punktes stützen wir uns noch auf die summarische Zusammenstellung v. Graefes (27) aus dem Jahre 1869. Danach waren bei 22 Fällen von hämorrhagischen Glaukom nach zwei Jahren das andere Auge 10mal nicht erkrankt, 5mal bestanden Blutungen dieses andern Auges, 6mal entstand dort auch Glaukom hinterher, 1mal gleichzeitig. Das ergibt also die Hälfte von Befallensein des andern Auges. Betrachten wir die Literatur, so ist das Verhältnis für das zweite Auge viel günstiger, 20% gegen 50% v. Graefes, jedoch ist zu berücksichtigen, dass der Befund vieler enucleierter Augen mit Rücksicht auf die pathologisch-anatomischen Verhältnisse veröffentlicht wurden, ohne längere Beobachtung des zurückbleibenden.

Es sind auch in der folgenden Zusammenstellung nur selten Erkrankungen des 2. Auges nach dem hämorrhagischen Glaukom des andern Auges berichtet, sondern meist war die Erkrankung des andern Auges schon vorher bestehend oder gleichzeitig. Es dürfte sich also ein etwas ungünstigeres Bild ergeben, als es diese kleine Statistik zeigt. Wenn die Kranken lange genug beobachtet wurden, so ist kein Grund anzunehmen, dass nicht ebenso viel nachher am andern Auge erkranken wie vorher. Es ist so vielleicht schätzungsweise die Zahl der doppelseitigen Erkrankungen fast doppelt so gross anzunehmen, und vielleicht wird die wirkliche Zahl statt ungefähr 20% ungefähr 30—40% ergeben. Doch das sind selbstverständlich nur Vermutungen.

Legen wir wieder die 113 Fälle mit klinischen Notizen zu-

grunde, so findet sich das andere Auge in irgend einer Weise befallen 22mal = 20% (fast). Es sind das folgende Fälle:

1. Abadie (1), 50jähriger Mann, ohne Allgemeinerkrankung.
   R. A. wegen Glaukom iridektomiert, dann enucleiert.
   L. A. hämorrhagisches Glaukom später.

2. Bauer (7). Fall I. 63jähriger Mann, Arteriosklerose, Nierenblutungen.
   R. A. wegen Glauk. simpl. enucleiert.
   L. A. nach $4^1/_2$ Jahren hämorrhagisches Glaukom.

3. Coats (15). Fall I. ? Apoplexie.
   R. A. Neuroretinitis.
   L. A. hämorrhagisches Glaukom.

4. Dujardin (20), 28jähriger Mann, ohne Allgemeinerkrankung.
   R. A. Glaukomatöse Excavation mit Blutungen.
   L. A. Glaukoma simplex. Amaurose.

5. Erlanger (22a), 62jährige Frau, Herz- und Gefässerkrankung, Apoplexie.
   R. A. Netzhautblutungen.
   L. A. Embolie der Zentralart. mit Blutungen, später Glaukom.

6. Hutchinson (35), 23jähriger Mann. ?
   R. A. Glaskörperblutungen mit Glaukom.
   L. A. Glaskörperblutungen ohne Glaukom später.

7. Landesberg (44). Fall I. 45jähriger Mann, Nephritis, Herzhypertrophie.
   R. A. Neuroretinitis albuminur. Glaukom.
   L. A. Neuroretinitis albuminur. Glaukom; 1 Tag später Iridekt. Heilung.

8. Landesberg (44). Fall II. ?
   R. A. Retinit. albuminur.
   L. A. Retinit. albuminur. Glaukom.

9. Landsberg (45), 70jähr. Frau, Geräusch über Aorta; erhöhter Blutdruck.
   R. A. Sehnervenatrophie — Glaukom.
   L. A. Netzhautblutungen.

10. Meyer (50). 1. Auge: hämorrhag. Glaukom, Enucleation.
    2. Auge: hämorrhag. Glaukom. Besserung mit Pilokarpin.

11. Meyerhof (51), 50jähr. Mann, Gicht-Arteriosklerose, Herzveränderungen.
    R. A. Netzhautblutungen später.
    L. A. hämorrhagisches Glaukom.

12. Nagel (51a), 73jährige Frau mit Diabetes.
    R. A. Glaukom. haemorrhagic.
    L. A. Netzhautblutungen (gleichzeitig).

13. Nettleship (52), ?. 1. Auge mit Netzhautblutungen.
    2. Auge mit Glaukoma simpl.

14. Posey (63), ? Arteriosklerose, beiderseits Retinalblutungen, beiderseits Glaukom.

15. Purtscher (64), 21jähriges Mädchen, Nasenbluten.
R. A. Glaukom.
L. A. Netzhautblutungen; Retin. proliferans.

16. Rogman (70), 69jähriger Mann, Arteriosklerose.
R. A. hämorrhag. Glaukom.
L. A. Netzhautblutungen.

17. Saemisch (73), ? Leukämie mit hämorrhag. Diathese.
R. A. Glaukom, Vorderkammer-Blutung.
L. A. Netzhautblutungen.

18. Straub (83). Fall I. 58jähriger Mann, Arteriosklerose.
R. A. wegen Glaukoms enucleiert.
L. A. Netzhautblutungen.

19. Straub (83). Fall II. 50jähriger Mann, Arteriosklerose.
R. A. Glaukom später.
L. A. wegen hämorrhag. Glaukoms enucleiert.

20. Valude (90), 45jähriger Mann, Lähmungen, Tachykardie.
R. A. Netzhautblutungen.
L. A. wegen akuten Glaukoms enucleiert.

21. Wehrli (98), 37jähriger Mann, Nephritis, Herzvergrösserung.
R. A. wegen Glaukoms enucleiert.
L. A. Neuroretin. albumin.; später Glaukom.

22. Wilbrand (100), 64jährige Frau, starb an Apoplexie.
R. A. hämorrhag. Glaukom.
L. A. Neuritis optica. Excavation.

Es sind darunter vier Fälle (13, 15, 18, 20), die eigentlich nicht zu den hämorrhagischen Glaukomen zu zählen sind, sondern bei denen auf dem einen Auge nur Glaukom, auf dem andern nur Netzhautblutungen bestanden; ich habe aber geglaubt, sie bei den offenbar nahen Beziehungen, die zwischen den Erkrankungen beider Augen bestanden, nicht ausschliessen zu brauchen. 10mal entstand Glaukom auf dem andern Auge, meist als Glaukoma simplex. 4mal war doppelseitige Retinitis albuminurica, zu denen doppelseitig nur einmal Glaukom trat. Einfache Netzhautblutungen des andern Auges traten 8mal auf, nur 2mal trat ein gleiches hämorrhagisches Glaukom auf (ausserdem das eine erwähnte nach Retinitis albuminurica).

Unter meinen Fällen war der Prozess stets einseitig, davon sind beobachtet über ein Jahr vier, über zwei Jahre zwei, über vier Jahre ein und über fünf Jahre zwei Fälle; Fall IX steht noch in Behandlung.

Wie man sieht, ist die Erkrankung meist auf eine Seite beschränkt. Da nach dem Angeführten die Gefässveränderungen als die Ursache anzusehen sind, so muss die einseitige Ausbildung der

Gefässveränderungen im Gebiete der Carotis interna die Ursache sein. Weshalb diese dann wieder sich nur auf eine Seite beschränkt, ist eine weitere Frage, deren Beantwortung ausser meiner Macht steht. Es ist ja bekannt, dass die Erkrankungen gewisser Gefässgebiete, z. B. der Extremitäten, keinen Schluss auf den Zustand anderer erlauben, der Aorta oder der Eingeweidearterien [Mönckeberg (171)]. Ob diese einseitige Erkrankung wirklich besteht, darüber kann nur eine völlige, diesen Punkt beachtende Sektion Aufschluss geben.

Die Prognose für das Individuum selbst quoad vitam ist stets vernachlässigt. v. Graefe erwähnt, dass eine nicht unbeträchtliche Zahl dieser Kranken apoplektisch zugrunde geht. Mit Ausnahme der Beobachtung von Wilbrand (100), die sich über 14 Jahre erstreckte, und der Zusammenstellung von Straub (83), die sich auf Arteriosklerotiker mit Netzhautblutungen erstreckt, ohne Rücksicht auf hämorrhagisches Glaukom (unter 15 starben sechs innerhalb fünf Jahren), ist nichts derartiges in der Literatur erwähnt. Für das nach Retinitis albuminurica auftretende Glaukom wird wohl die gleiche Zahl gelten, wie für die Fälle ohne letztere Komplikation.

Von meinen neun Fällen ist dem noch in Behandlung befindlichen VIII wegen seiner schweren Herzalterationen eine sehr ungünstige Prognose zu stellen; ebenso ist die seit 1½ Jahr beobachtete Kranke von Fall IX in schlechtem Allgemeinzustand. Fall VII ist ein Jahr nachher an Herzaffektion gestorben; Fall II nach zwei Jahren an uns unbekannter Ursache.

Dagegen erfreuen sich Fall I, III (je ein Jahr beobachtet), IV, V, VI eines leidlichen Wohlbefindens. VI war trotz seiner 78 Jahre auffallend rüstig. Die Prognose quoad vitam scheint danach nicht besonders günstig zu sein; zwei unserer Kranken sind schon tot, zwei weitere im schlechten Zustand, so dass der Exitus letalis, bei dem einen wenigstens, nur eine Frage der Zeit ist.

Zusammenfassung der Ergebnisse mit Berücksichtigung des Allgemeinzustandes.

Das hämorrhagische Glaukom steht in inniger Beziehung zu den Erkrankungen des Cirkulationsapparates, bzw. der Nieren. Es ist den Apoplexien oder andern Folgezuständen dieser Erkrankungen gleich zu setzen.

Die Prognose für das Auge selbst ist äusserst ungünstig. Das andere Auge erkrankt in mindestens 20 % der Fälle. Die Prognose quoad vitam infolge des ursprünglichen Leidens ist ungünstig.

Meinem verehrten Chef, Herrn Hofrat Prof. Dr. Oeller, bin ich für das rege Interesse, das er dieser Arbeit entgegengebracht hat, zu grossem Dank verpflichtet.

Literaturverzeichnis.

A. Hämorrhagische Glaukome.

(Die mit * bezeichneten haben pathologisch-anatomischen Befund.)

1) Abadie, Des indications de l'iridectomie et de la sclérotomie dans le glaucôme. Ann. d'ocul. 1881.
2) — Glaucôme malin à forme hémorrhagique etc. Arch. d'opht. XVIII.
3) * Alt, Hemorrhagic glauc. Americ. journ. of ophth. I. 1897.
4) * —, Shoemaker, Jenning and Ellis, Hemorrhagic glauc. etc. Americ. journ. of ophth. XV. 1898.
5) * Bankwitz, Beitrag zur Kenntnis der einseitigen Retinit. haemorrhag. Arch. f. Ophth. Bd. XLV. 1898.
6) * Baquis, La trombosi della vena centrale della retina. Beitr. zur Augenheilk. 1905. Festschr. f. Hirschberg
7) * Bauer, Anatomischer Beitrag zur den Erkrankungen beider Zentralgefässe und Cirkulationsstörungen der Netzhaut mit Glaukom. Arch. f. Augenheilk. Bd. LXIII. 1909.
8) Becker, Glauc. haemorrh. Monatsbl. f. Augenheilk. 1869.
9) * Benedek. Sitzung d. ophth. Ges. v. Wien. 25. Okt. 1905: Zeitschr. f. Augenheilk. Bd. XV. 1905.
10) * de Bourgon, Du Glaucôme hémorrhagique. Thèse de Paris 1892.
11) * Brailey and Edmunds. Royal Lond. Ophth. Hosp. Rep. X.
12) Bull, Some unusual cases of secondary glaucoma. Amer. ophth. Society. 1899. Ref. nach Koster in Lubarsch-Ostertag. Ergebnisse 1901.
13) Campar, Observations de rétinite hémorrhagique avec urines normales. Bulletin des Quinze-Vingt. 1883. Ref. nach de Bourgon.
14) * Casali, Contributo all' anatom. patolog. del glauc. emorr. Annali di Ottalm. XXXV. 1906.
15) * Coats, Royal London Ophth. Hospit. Rep. XVI.
16) * Coccius. Arch. f. Ophth. Bd. IX. 1863.
17) Coursserant, Glaucôme hémorrhagique chez un cardio-diabétique. Journ. des conn. médic. prat. Paris 1881. Ref. nach de Bourgon.
18) * Deutschmann, Zur pathologischen Anatomie des hämorrhagischen Glaukoms. Arch. f. Ophth. Bd. XXV. 1879.
19) * — Beitr. zur Augenheilk. Bd. I.
20) Dujardin, Glaucôme hémorrhag. chez un adulte. Clinique opht. 1906.
21) Dunn, Case of hemorrh. glauc. Americ. journ. of ophth. 1891.
22) Ellet, Hemorrh. Glauc. Ann. of Ophthalm. 1897.
22a) Erlanger, Mikroskopische Untersuchungen einer sog. Embolie der Zentralarterien. Retinit. haemorrh. etc. Inaug.-Diss. Zürich 1906.
23) * Ewetzky, Zur pathologischen Anatomie der Retinit. albumin. Klin. Monatsbl. f. Augenheilk. Bd. XXXVI.
24) * Fehr. Zentralbl. f. prakt. Augenheilk. Bd. XXV, 2.
25) * Friedenberg, Zur pathologischen Anatomie des hämorrhagischen Glaukoms. Arch f. Augenheilk. Bd. XXXIV. 1897.
26) Galezowsky, Sur les formes irrégul. du Glauc. Journ. d'opht. de Paris. 1872.
26a) Goldzieher. Zentralbl. f. prakt. Augenheilk. 1901.
27) v. Graefe, Beitrag zur Pathologie und Therapie des Glaukoms. Arch. f. Ophth. Bd. XV. 1869.
28) * Gauthier, Cas de glauc. hémorrhag. Ann. d'ocul. CXIX.
29) * Hache, Glauc. hémorrh. Thèse de Paris 1874.

30) * Harms, Anatomische Untersuchungen über Gefässerkrankungen im Gebiet d. Art. und V. zentr. retin. usw. Arch. f. Ophth. Bd. LXI. 1905.
31) * Hermann, Fall von Retinit. haemorrh. mit nachfolgendem Glaukom. Inaug.-Diss. Göttingen 1899.
32) * Hess, Einige seltenere Glaukomfälle usw. Ophth. Gesellsch. XXVI. 1897.
33) Hirschberg. Berl. klin. Wochenschr. Nr. 44. 1870.
34) * Hosch, Glaukom mit massenhaften Blutungen usw. Arch. f. Augenheilk. Bd. XXVIII. 1894.
35) Hutchinson, Acute glauc. supervening in an eye etc. Royal Lond. Ophth. Hosp. Rep. V.
36) — Transactions of the ophth. soc. of the United Kingdom. I. 1881.
37) Interiano, Contribution à l'étude du glauc. hémorrh. Thèse de Paris 1877.
38) * Ischreyt, Beitrag zur pathologischen Anatomie des hämorrhagischen Glaukoms. Arch. f. Ophth. Bd. XLI.
39) Jocqus, Retinite albumin. et glauc. hémorrh. Clinique ophth. 1900 und Ann. d'ocul. CXXI.
40) Jones, Relation of glaucoma to thrombosis of the retinal vein. Brit. med. Journ. 1902.
41) Joseph, Recherches cliniques sur le glaucôme primitif dans ses rapports avec l'artériosclérose. Thèse de Paris 1904.
42) Knapp. Americ. ophth. soc. 1880. Arch. f. Augenheilk. Bd. X.
43) Knies, Über das Glaukom. Arch. f. Ophth. Bd. XXII.
43a) Koenig. Clinique opht. Juni 1895.
44) Landesberg, Glauc. fulmin. in einem Falle von Morbus Brightii. Zentralbl. f. prakt. Augenheilk. 1884.
45) * Landsberg, Beitrag zur Ätiologie des Glaukoms. Arch. f. Ophth. Bd. XXI. 1875.
46) Lange, Glaukom und seine Beziehungen für Allgemeinleiden. Samml. zwangl. Abhandl. I.
47) Laqueur, Études clin. sur le glaucôme. Ann. d'ocul. 1869.
48) Mannhardt, Zum Kapitel der Netzhautblutungen usw. Jahrb. d. Hamburger Staatskrankenanst. 1889.
49) * Mellinger, Intraokulare Blutungen bei Glauc. absol. Monatsbl. f. Augenheilk. 1893.
50) Meyer, Traité des maladies des yeux. Paris.
51) Meyerhof, Zur Anatomie des Glauc. haemorrh. Zeitschr. f. Augenheilk. Bd. IV. 1900.
51a) Nagel. Ophth. Rec. 1904.
52) * Nettleship, Examination of a glaucomatous eye. Transact. of the ophth. soc. 1884.
53) Norris. Americ. Journ. of ophth. 1887.
54) Oliver. Americ. Journ. of med. Sc. 1900?
55) Orlandini, Über das hämorrhagische Glaukom. XI. intern. Ophth. Kongress. Neapel 1909. Monatsbl. f. Augenheilk. 1909.
56) * Pagenstecher. Arch. f. Ophth. Bd. XVII. 1871.
57) * Panas, Maladies des yeux. Paris.
58) * Panas et Rochon-Duvigneaud, Recherches anatomiques et cliniques sur le glaucôme etc. Paris 1898.
59) * Perlmann, Zur Anat. des hämorrhagischen Glaukoms. Inaug.-Diss. Königsberg 1903.
60) * Pflüger, Arteriit. u. Phlebit. der Retinit. mit Ausgang in Glauc. haemorrh. Congr. franç. d'opht. Monatsbl. f. Augenheilk. 1902.
61) — Bericht über das Jahr 1880 der Universitäts-Augenklinik Bern.
62) Poncet, Bulletin de la société de chirurgie de Paris 1876. Cit. nach de Bourgon.
63) * Posey, Clinical and pathol. study of hemorrh. Glauc. Ophth. Rec. 1900.
64) Purtscher, Zur Kenntnis des spontanen Bindegewebsbildes der Netzhaut usw. Arch. f. Augenheilk. 1896. Erg.
65) * Randolph, Hemorrh. glauc. with an analysis of three cases. Journ. of the americ. medic. assoc. XVII. 1891.

66) * Reimar, Retinit. haemorrh. etc. Arch. f. Augenheilk. Bd. XXXVIII. 1899.
67) * — Ophth. Ges. 27. 1898.
68) * Ridley, Notes on a case of thrombos. of the central artery of the retina with acute glauc. as a sequel. Ophth. Hosp. Rep. XIV. 1895.
69) Risley, Hemorrh. glaucoma; its nature, prognosis and treatment. University med. Magazine VI. 1893/94.
70) Rogmann, Glauc. haemorrh. Le scalpel. 1884.
71) * Römer, Verkalkung der Retina usw. Arch. f. Ophth. Bd. LII. 1901.
72) Sachsalber. Verein d. Ärzte Steiermarks. 34.
73) Saemisch, Retinit. leucaemic. etc. Monatsbl. f. Augenheilk. 1869.
74) * Scherenberg, Fall von doppelseitiger Netzhautablösung mit Drucksteigerung bei Retinit. albumin. Monatsbl. f. Augenheilk. Bd. XLIII.
75) * Schnabel, Beitrag zur Lehre von Glaukom. Arch. f. Augen- u. Ohrenheilk. Bd. VII. 1878.
76) * Schröder, Über eine besondere Form von hämorrhagischem Glaukom. Arch. f. Augen- u. Ohrenheilk. Bd. III. 1873.
77) Schmidt-Rimpler, Zur Glaukomtheorie. Ges. z. Beförd. d. Naturw. Marburg 1874.
78) Schweigger, Glaukom und Sehnervenleiden. Arch. f. Augenheilk. Bd XXIII. 1891.
79) * Schultz-Zehden, Quellungsverschluss der Zentralvenen durch lymphocytäre Infiltration usw. Zeitschr. f. Augenheilk. 1909.
80) * Sidler-Huguenin, Abhebung des Endothelrohrs usw. Arch. f. Augenheilkunde. Bd. LI. 1905.
81) Spencer-Watson. Transact. of the ophth. society of the United Kingdom. I. 1881.
82) * Stölting, Über Retinit. haemorrh. und Glaukom. Arch. f. Ophth. Bd. XLIII. 1897.
83) * Straub, Prognose der Netzhautblutungen durch Arteriosklerose. Monatsbl. f. Augenheilk. 1908.
84) * Tartuferi. Giornale di R. Acad. di Med. di Torino 1882. Ref. nach de Bourgon.
85) Terson, Glaucôme consécutif à une rétinite brightique. Ann. d'ocul. 1901.
86) * Tornabene, Caso di glauc. emorr. Arch. di ottalm. III.
87) * Tschirkowsky, Über das bei albuminur. Augenver. auftretende Glaukom. Monatsbl. f. Augenheilk. Bd. XLVI. 1903.
88) Ulrich, Kritik neuerer Glaukomtheorien. Arch. f. Augenheilk. Bd. XXVI.
89) * Valude et Dubief, Contribut. à l'étude du glauc. hémorrhag. Ann. d'ocul. CVIII.
90) * Valude. Ophth. Ges. 1892.
91) * Vennemann, Du glauc. hémorrh. Congr. franç. d'opht. 1891.
92) * — Beitrag zum Studium des hämorrhagischen Glaukoms. Ophth. Klin. 1898.
93) * Vollaro, Contrib. alla stud. dell. glauc. emorr. Lav. di clin. ocul. di Napoli. III.
94) * de Vries. Endarter. van de Art. central. retin. Nederl. Tijdschr. f. Geneesk. I. 1902.
95) * Wagenmann, Anatomische Untersuchungen über einseitige Retinit. haemorrh. und Glaukom. Arch. f. Ophth. Bd. XXXVIII. 1892.
96) Webster and Thomsen, Acute glauc. etc. New York. med. journ. 1900.
97) * Weeks, Beitrag zur Kenntnis der Retinit. albumin. etc. Arch. f. Augenheilk. Bd. XXVII. 1898.
98) * Wehrli, Glauk. nach Neuroret. alb. Arch. f. Augenheilk. Bd. XXXVII. 1898.
99) * Weinbaum, Glauc. haemorrh. etc. Arch. f. Ophth. Bd. XXXVIII. 1892.
100) Wilbrand-Saenger, Neurologie des Auges. IV, 1. 1909.
101) Wood, Hemorrh. glauc. Ophth. Rec. 1905.
102) * Würdemann, Fall von Thrombophlebit. der Zentralgefässe. Beitr. zur Augenheilk. Bd. XXIX.
103) * Yamashita, Beitrag zur pathologischen Anatomie der Netzhautablösung bei Retinit. haemorrh. Inaug.-Diss. Rostock 1900.

B. Sonstige Literatur.

104) Ackermann, Dauererfolge der Iridektomie bei Glaukom. Inaug.-Diss. Halle 1900.
105) Angelucci, Thrombose der Vena centr. retinae. Klin. Monatsbl. 1878.
106) Axenfeld. Ärzte-Ver. zu Marburg. 3. VI. 1896. Berl. klin. Wochenschr. 1896.
107) — Über das Vorkommen der Netzhautablösung und über Bedeutung vasomotorischer Störung bei Hydrophthalmus. Klin. Monatsbl. Bd. XLI. Beil.
108) — Lehrbuch 1909.
109) Bajardi, La pressione endoarteriosa general. 15 congr. dell' assoc. ophth. ital. Ref. Jahresber. 1898.
110) Bartels, Über Blutgefässe des Auges bei Glaukom usw. Zeitschr. f. Augenheilk. Bd. XIV. 1905.
111) Blessig, Glaukom u. Allgem. Petersburg. med. Wochenschr. 1907.
112) Birnbacher u. Czermak, Beiträge zur pathologischen Anatomie und Pathogenese des Glaukoms. Arch. f. Ophth. Bd. XXXII, 2.
113) Birnbacher, Beiträge zur Augenheilkunde. Festschr. f. Hirschberg 1905.
113a) — Beiträge zur Anatomie des Glauc. acut. Festschr d. Univ. Graz 1890.
114) Coats, Thrombosis of the central vein of retina. Royal Lond. Ophth. Hosp. Rep. Vol. XIV. 1904.
115) Czermak. Prager med. Wochenschr. 1897, 1—4.
116) Dupuy-Dutemps, Du glaucome consécutif à l'extr. du cristallin. Ann. d'ocul. CXXXI. Arch. d'ophth.
117) Elschnig, Anatomische Untersuchung zweier Fälle von akutem Glaukom. Arch. f. Augenheilk. 1896. Ergänz.
117a) — Über Thrombose der Art. centr. retin. Arch. f. Augenheilk. 1892.
118) — Embolie der Art. centr. retinae. Arch. f. Augenheilk. Bd. XXIV. 1892.
119) Erdmann, Über experimentelles Glaukom usw. Arch. f. Ophth. Bd. LXVI. 1907.
120) Fehr. Zentralbl. f. prakt. Augenheilk. 1899.
121) Frenkel, Recherches sur la tension arterielle dans le glaucôme. Arch. d'opht. 1905.
122) Fuchs. Lehrb. d. Augenheilk. 11. Aufl. 1907.
122a) — Vordere Synechie und Hypertonie. Arch. f. Ophth. Bd. LXIX. 1908.
122b) — Anatomische Miscellen. Arch. f. Ophth. Bd. XXX. 1884.
123) Gatzek, Beiträge zur Glaukombehandlung. Inaug.-Diss. Breslau 1904.
124) v. Garnier, Einiges über Glaukom. Arch. f. Augenheilk. Bd. XXV. 1892.
125) — Zentralbl. f. prakt. Augenheilk. 1892.
126) — Über die Pathologie des Glaukoms und sein Verhältnis zur Gefässveränderung. Westnik ophth. März, April 1892. Ref. Arch. d'opht. 1893.
127) Goldzieher. Zentralbl. f. prakt. Augenheilk. Okt. 1877.
128) Gonin. Arch. d'opht. 1903.
129) Graefenberg, Hämophth. bei Glaukom. Arch. f. Augenheilk. Bd. LVI. 1906.
130) Groenouw, Beziehungen der Allgem.-Leiden zu Veränderungen des Sehorgans. Graefe-Saemisch Handb.
131) Greeff, Pathologische Anatomie des Auges. 1902—1906.
132) Gruber, Physikalische Studien über Augendruck und Augenspannung. Arch. f. Augenheilk. Ergänz. XXXIX. 1896.
133) Haab, Glaukom und seine Behandlung. Samml. zwangl. Abhandl. Bd. IV, 6 und 7.
133a) — Beiträge zur Augenheilk. Bd. V.
134) Hallauer, Wert der Irid. an der Hand von 1200 Iridekt.-Fällen. Arch. f. Augenheilk. Bd. XLVII.
135) Hertel, Beitrag zur Kenntnis der Angiosklerose der Zentralgefässe. Arch. f. Ophth. Bd. LII.
136) Heineke, Beziehungen des retinalen Ödems zur Arteriosklerose. Virchows Arch. Bd. CXCVI. 1909.

137) v. Hippel, Zur pathologischen Anatomie des Glaukoms. Arch. f. Ophth. Bd. LII.
138) Hirschberg-Ginsberg. Zentralbl. f. Augenheilk. Jan. 1907.
139) Hirschberg, Zur Prognose der Glaukomoperation. Arch. f. Ophth. Bd. XXIV,1.
140) Hirt, Krankh. der Cirkulationsorgane bei Glaukom. Inaug.-Diss. Würzburg 1899.
141) Hormuth, Über Anastomosenbildung und deren prognost. Bedeutung bei thromb. Erkrankung der V. centr. retin. Monatsbl. f. Augenheilk. Bd. XLI. Beil. 1903.
142) Hosch. Grundriss f. Augenheilk. 1897.
143) Ischreyt, Elastische Fasern der Sklera des Menschen. Arch. f. Augenheilk. Bd. XL. 1902.
144) — Vork. d. Elastica in der Umgeb. des Sehnerveneintrittsglaukom. Aug. Monatsbl. f. Augenheilk. Bd. XL. 1902.
145) Jores, Wesen und Entwicklung der Arteriosklerose. 1903.
146) Joseph, Recherches cliniques sur le glaucôme primit. dans ses rapports avec l'artériosclérose. Thèse de Paris 1904.
147) Kampherstein. Klin. Monatsbl. Bd. XLI, 1. 1903.
148) Kerschbaumer, Altersveränderungen der Uvea. Arch. f. Ophth. Bd. XXXIV, 4 und XXXVIII, 1.
149) Kiribuchi. Arch. f. Augenheilk. Bd. XXXVIII.
150) Knapp, Erblindung infolge von Thrombose usw. Arch. f. Augenheilk. Bd. XIV.
151) Knies. Zentralbl. f. allgem. Pathol. u. pathol. Anatomie. Bd. I. 1890.
152) Koster, Beziehungen der Drucksteigerung usw. Arch. f. Ophth. Bd. LII. 1901.
153) Kuhnt, Beiträge zur Ätiologie des Glaukoms. Heidelb. Ophth. Ges. 1885.
154) Kuschel, Architektur des Auges usw. Zeitschr. f. Augenheilk. Bd. XVII. 1906.
155) Laquièze, Recherches sur la tension artérielle dans le glaucôme. Thèse de Toulouse 1907.
156) Lemcke, Beiträge zur Lehre v. d. ursächl. Beziehungen zw. chron. interstit. Nephrit. usw. Dtsch. Arch. f. klin. Med. Bd. XXXV.
157) Lender, Bluterkrankungen bei Glaukom. Ges. f. Heilk. Berlin 1871.
158) Leber, Cirkulation und Ernährung des Auges. Graefe-Saemisch Handbuch. 2. Aufl.
158a) — Ophth. Ges. 1908.
159) Leber u. Piltzecker, Neue Untersuchungen über den Flüssigkeitswechsel des Auges. Arch. f. Ophth. Bd. LXIV.
160) Levinsohn, Zur pathologischen Anatomie und Pathologie des Glaukoms. Arch. f. Augenheilk. 1908.
161) — Ursachen des primären Glaukoms. Dtsch. med. Wochenschr. 1902.
162) Levi, Beiträge zur Klinik des Glaukoms. Monatsbl. f. Augenheilk. Bd. XLV. 1907.
163) Marchand. 21. Kongr. f. innere Med. 1904.
163a) — Eulenburgs Real-Encyklopädie.
164) Mauthner, Vortr. aus d. Gesamtgeb. d. Augenheilk. Heft 10 u. 11.
165) Mendel, Prognose der Glaukomoperation. Berl. klin. Wochenschr. 1902.
166) Merkel u. Kallius. Graefe-Saemisch Handb.
167) v. Michel, Spont.-Thrombose d. V. centr. retin. Arch. f. Ophth. Bd. XXIV, 2. 1878.
168) — Erkrankung des Gefässsystems der Netzhaut. Zeitschr. f. Augenheilk. Bd. II. 1899.
169) — Lehrb. d. Augenheilk.
170) Mittermeier, Vorkommen von Glaukom in kataraktösen Augen. Inaug.-Diss. Heidelberg 1887.
171) Mönckeberg. Virchows Arch. Bd. CLXXI.
172) Müller. Ophth. Ges. Bd. XXXI. 1903.
173) Natanson, Glaukom in aphak. Augen. Inaug.-Diss. Dorpat 1889.
174) Nettleship, Embol. of the centr. art. of retin. Roy. Lond. Ophth. Hosp. Rep. 1874.

175) Norris and Oliver. Textbook of ophth. 1894.
176) Nuel. Arch. d'opht. XVI. 1896.
177) Pagenstecher, Über Glaukom. Heidelb. Ophth. Vers. 1874.
178) Paterson, Glauc. and the glauc. theories. Lancet 1904.
178a) Priestley-Smith. VII. intern. Ophth. Kongr. zu Heidelb. 1888.
179) Prokopenko, Elast. Fasern usw. VII. intern. Ophth. Kongr. 1888. Arch. f. Augenheilk. 1902.
180) Raehlmann, Ophth. sichtb. Erkrank. d. Netzhautgef. bei allgem. Arteriosklerose. Zeitschr. f. klin. Med. 1889.
181) — Sklerose der Netzhautart. als Ursache plötzlicher beiderseitiger Erblindung. Fortschr. d. Med. 1889.
182) Rennecke, Glaukom in aphak. Augen. Bd. XXXVIII, 3. 1899. Inaug.-Diss. Berlin 1894.
182a) Rombolotti, Experim. Glaukom. Arch. f. Augenheilk. Bd. XLVI. 1903.
182b) Romberg. Verhandl. d. XXI. Kongr. f. innere Med. Leipzig 1904.
183) Sattler, Elast. Fasern der Sklera. Heidelb. Ophth. Ges. 1896.
184) Schmidt-Rimpler. Graefe-Saemisch Handb.
185) Schnabel, Das glauk. Sehnervenleiden. Arch. f. Augenheilk. Bd. XXIV, 2. 1892.
186) Schoute-Koster, Lymphcirk. u. Glauk. Lubarsch-Ostertag, Ergebn. 1901.
187) Schoute, Lymphcirk. u. Glauk. Lubarsch-Ostertag, Ergebn. 1906.
188) Stilling, Genese des Glaukoms. Heidelb. Ophth. Ges. 1884.
189) Streiff, Altersveränd. d. vas. Centr. retin. Inaug.-Diss. Zürich 1896.
190) Schön, Ätiol. d. Glaukom. Arch. f. Ophth. Bd. XXXI.
191) Sulzer, Glauc. foudroyant et abol. persistente de la circ. rétin. Soc. d'opht. de Paris 1897.
192) Siegrist, Beiträge zur Kenntnis der Arteriosklerose der Augengefässe. IX. intern. Ophth. Kongr. Utrecht 1899.
193) Snellen, Jaarversl. van het nederl. gasth. voor oogl. 1901 (ref. nach Schoute).
194) Terson et Campos. Arch. d'opht. 1898.
195) Terson, Sur la nature du glaucôme aigu. Ann. d'ocul. 1901.
196) Troncoso, Pathogenese des Glaukoms. Ann. of ophth. 1902.
197) Türk. Beitr. zur Augenheilk. Bd. XXIV. 1896.
198) Ulrich, Studien über Pathogen. des Glaukoms. Arch. f. Ophth. Bd. XXX, 4.
199) Virchow. Graefe-Saemisch Handb.
200) Wahlfors, Über Glaukom. Arch. f. Augenheilk. Bd. XLVII. 1903.
200a) Watanabe, Beiträge zur Beurteilung des Kammerwinkels und der Sehnervenexcavation. Zeitschr. f. Augenheilk. 1907.
201) Watson and Nettleship. Roy. Lond. Ophth. Hosp. Rep. VIII. 1875.
201a) Weber, Ursachen des Glaukom. Arch. f. Ophth. Bd. XXIII. 1877.
202) de Wecker, Glaukom ein Symptom. Arch. f. Ophth. Bd. XXXII. 1887.
203) Wolfrum, Beitrag zur Anatomie der Aderhaut usw. Arch. f. Ophth. Bd. LXVII. 1908.
203a) Yamaguchi. Monatsbl. f. Augenheilk. Bd. XLI. 1903.
204) Ziegler. Lehrb. d. pathol. Anat.
205) — Kurt, Ödem der Haut usw. Zieglers Beitr. Bd. XXXVI. 1904.
206) Zirm, Beiträge zur Anatomie des entzündlichen Glaukoms. Arch. f. Ophth. Bd. XXXI. 1895.

Erklärung der Abbildungen auf Taf. III, Fig. 1—3.

Fig. 1. Netzhautarterie von Fall II.

Die in ihren Umrissen durch die Elastica interna bezeichnete Arterie ist durch ein Gewebe verschlossen, das in seinen Grundzügen aus Bindegewebsbalken besteht, die mit feinen elastischen Fasern durchsetzt sind. Die zwischen den Balken übrigbleibenden Räume sind durch ein zellreiches Gewebe ausgefüllt, deren Einzelbestandteile oft von elastischen Fasern umsponnen sind. Einzelne Spalten sind vorhanden. — Die Elastica interna ist oft unterbrochen und unregelmässig. Eine typische Wandstruktur ist nicht mehr vorhanden

Von den einzelnen Netzhautschichten ist nur die äussere Körnerschicht mit den Rudimenten der Stäbchen und Zapfen zu erkennen.

Fig. 2. Operationsstelle des Falles III.

Man sieht die atrophischen Ciliarfortsätze nach vorn getrieben und an die Hornhauthinterfläche gepresst. Eine Verwachsung besteht im Bereich des Ligamentum pectinatum nicht, sondern nur am Ende der Descemetschen Membran ist ein lockeres Gewebe zwischen Hornhaut und Ciliarfortsätzen ausgespannt.

Fig. 3. Zentralgefässe des Falles IV dicht hinter der Lamina cribrosa.

Im Zentrum liegt die Arterie mit ihrer veränderten Wand. Die Elastica interna ist äusserst unregelmässig, so dass sie die Media vielfach einengt. Vor ihr liegt die Schicht der hyperplastischen Intimaverdickung mit zahlreichen neugebildeten elastischen Fasern. — Rechts oben von der Arterie, durch einen schmalen Streifen Bindegewebe abgetrennt, liegt die Vene, die total verschlossen ist durch ein netzförmiges Bindegewebe, in das einige elastische Fasern hineinziehen. Die elastische Lamelle ist nur an der der Arterie abgewandten Seite stückweise erhalten; sonst überall aufs stärkste aufgefasert und sich in der Umgebung verbreitend.

Erklärung der Textabbildungen, Fig. 4 u. 5.

Fig. 4. Schematische Zeichnung zur Illustration der Krümmung der hinteren kurzen Ciliararterien (S. 52).

Fig. 5. Mikrophotogramm der Zentralarterie ausserhalb des Bulbus bei einem Falle von Sekundärglaukom nach perforiertem Hornhautgeschwür bei einer 33jährigen Patientin. Man sieht deutlich die starke Spaltung der Elastica interna in viele Lamellen und die halbmondförmige regenerative Bindegewebswucherung an einer Seite. Rechts davon am Rande ein Teil der unveränderten Vene (S. 55).

Druck von Poeschel & Trepte in Leipzig.

Fig. 1.

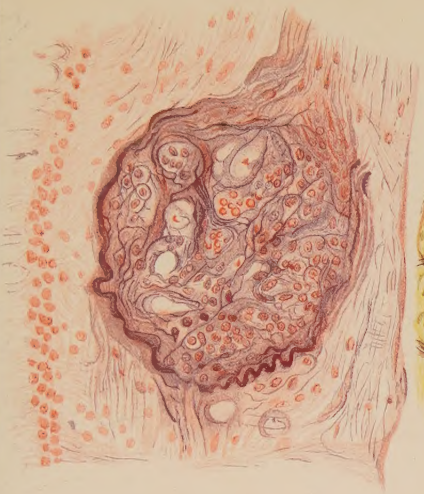

Fig. 3.

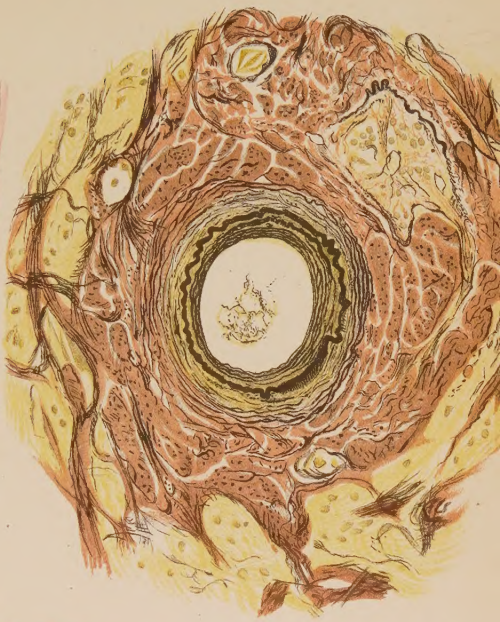

Fig. 2.

Gummelt gez. Verlag von Wilhelm Engelmann in Leipzig. Lith. Anst. v. Johannes Arndt, Jen